SESSIÓ DE RESIDENTS 201
ACADÈMIA DE CIÈNCIES MÈDIQUES
SOCIETAT CATALANA D´ANATOMIA PATOLÒGICA

Dra. A. Navarro Jiménez

Vall d'Hebron Hospital

Servei d'Anatomia Patològica.
Hospital Universitari Vall d'Hebron, Barcelona.

HISTÒRIA CLÍNICA

Nena, nascuda a terme, de 8 dies de vida, derivada des d'un altre centre per insuficiència respiratòria hipoxèmica instaurada a les 8h de vida.

Al ingressar al nostre centre requereix entrada en ECMO (circulació extracorporea amb membrana d'oxigenació) durant 7 dies, a les 48h de retirar-li evoluciona desfavorablement.

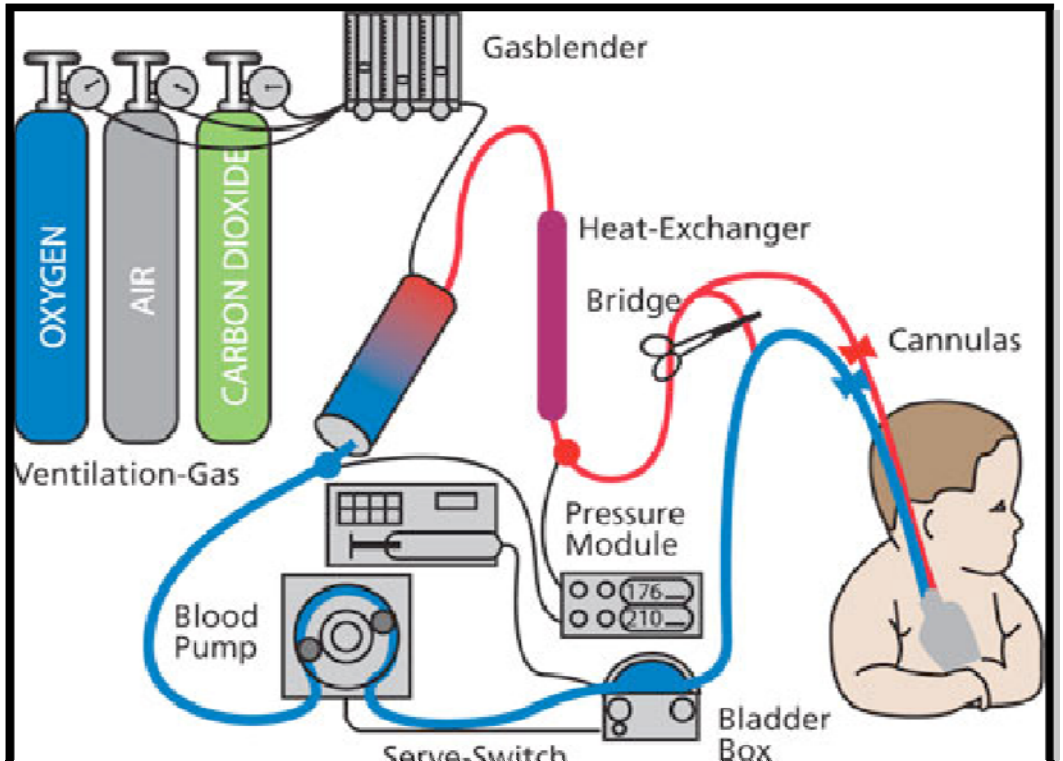

HISTÒRIA CLÍNICA

La radiografia de tòrax mostra infiltrats alveolars bilaterals.
L' ecocardiografia mostra signes d'hipertensió pulmonar.

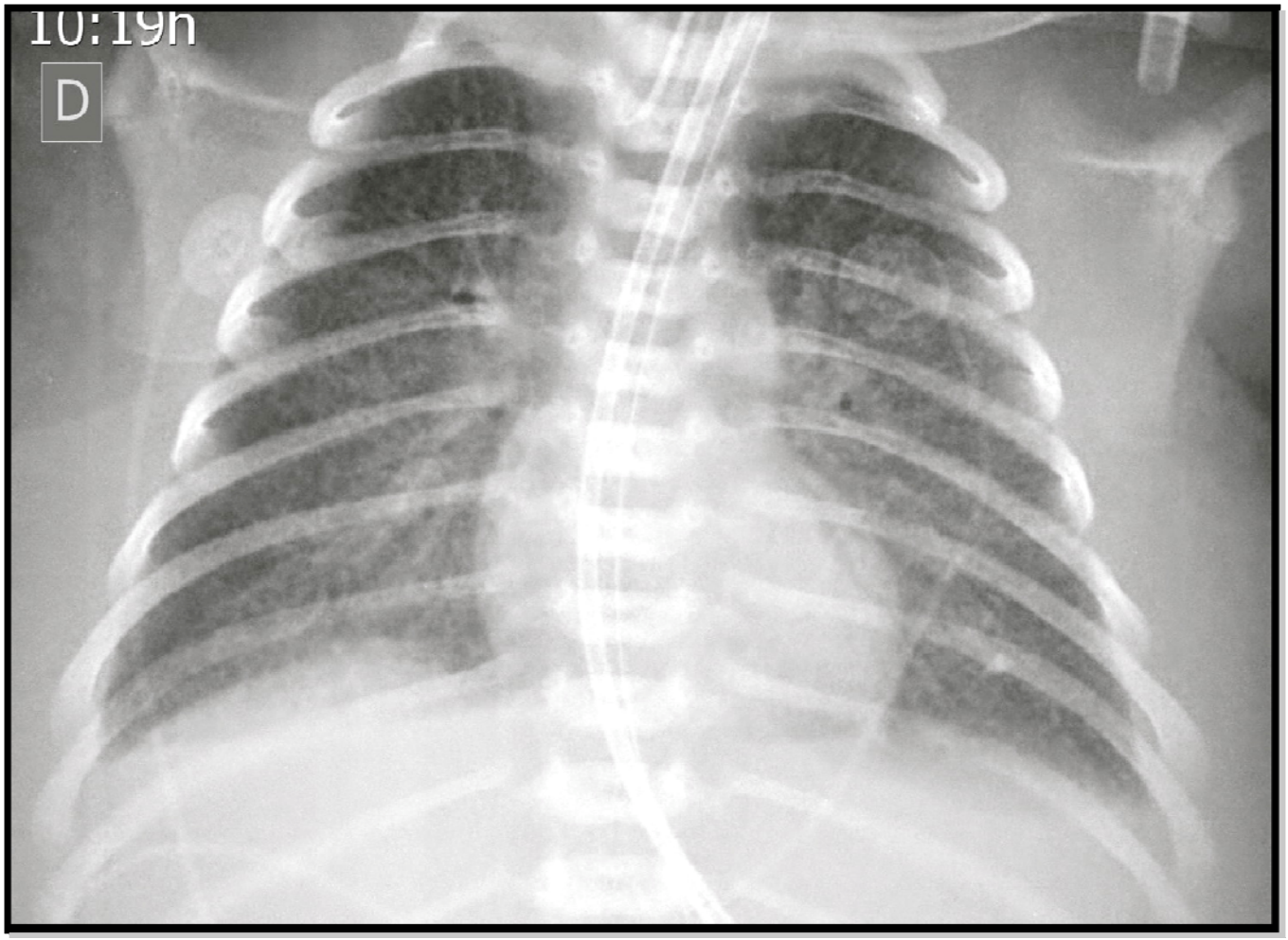

Als 19 dies de vida es realitza biòpsia pulmonar.

BIÒPSIA PULMONAR

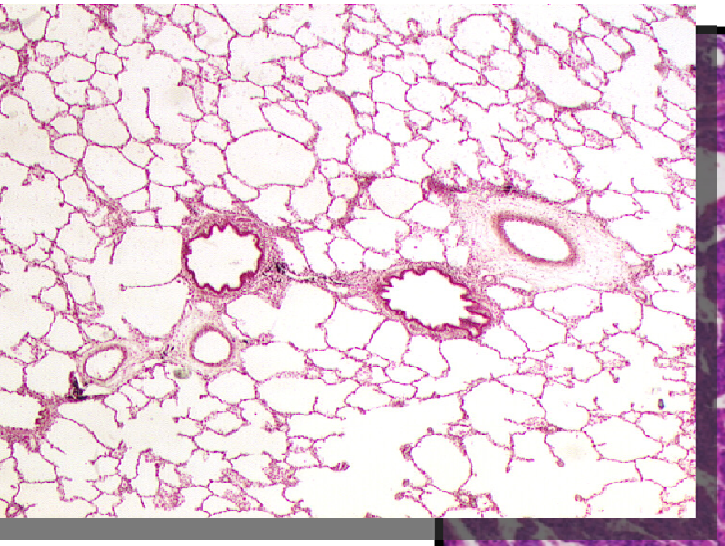

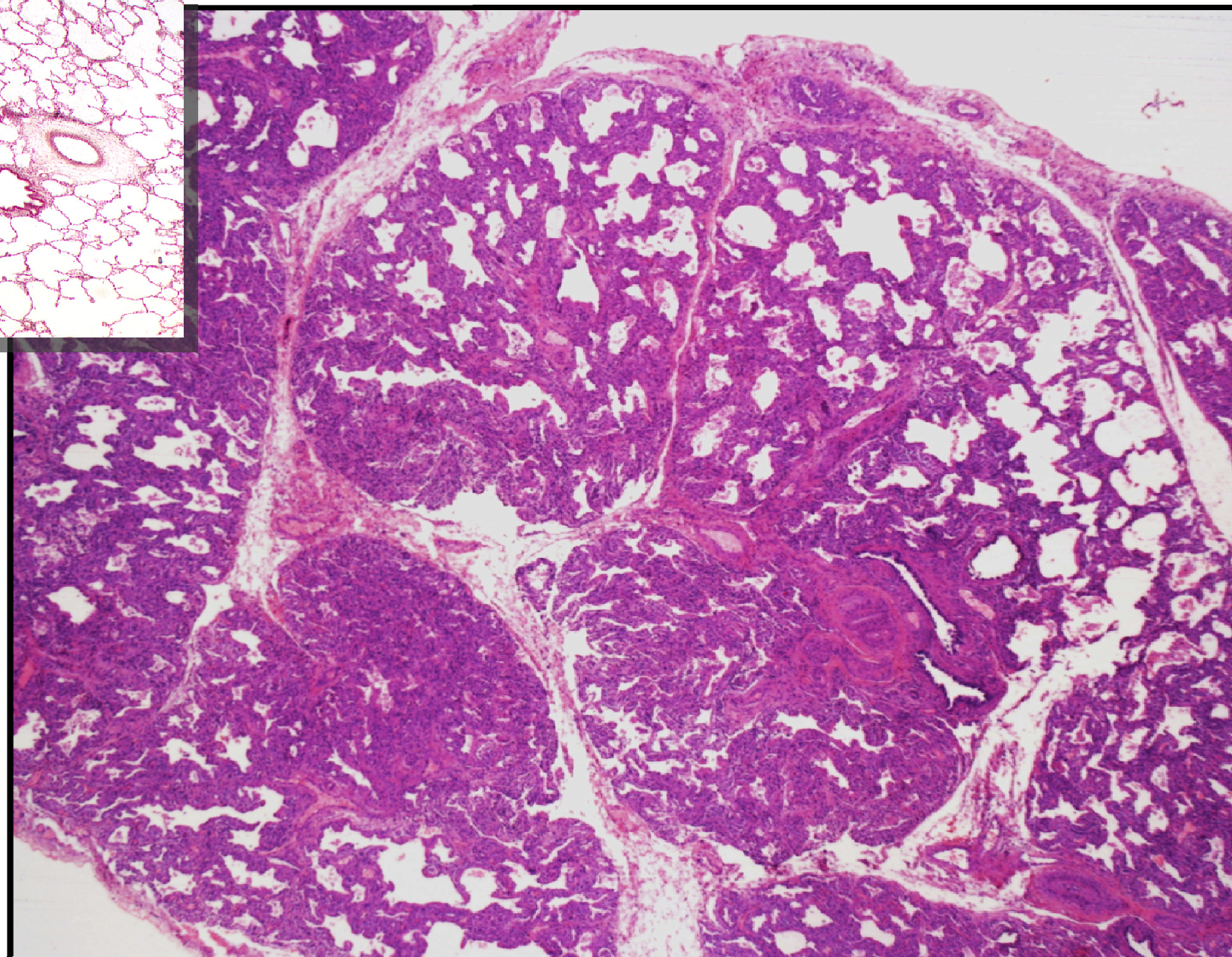

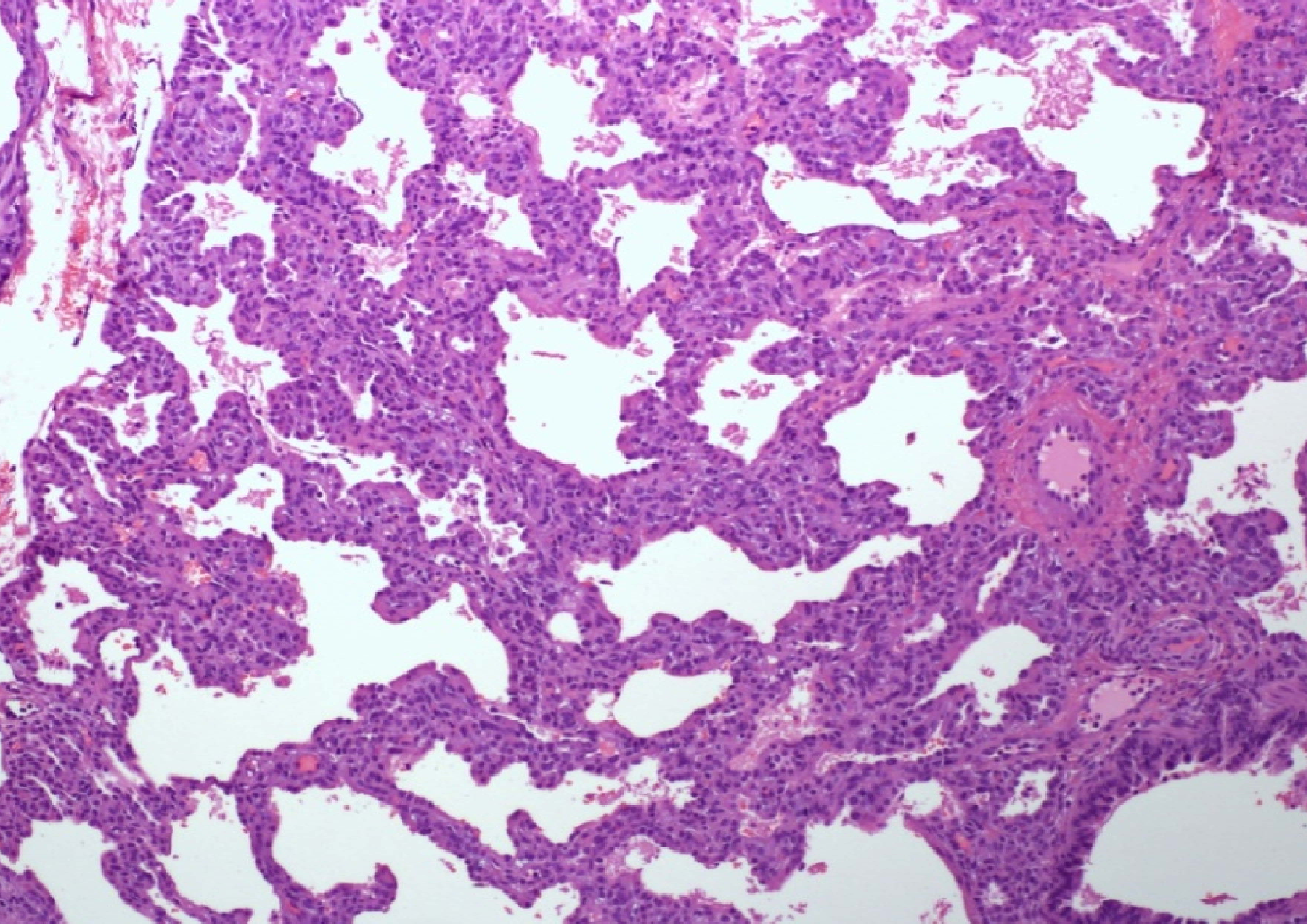

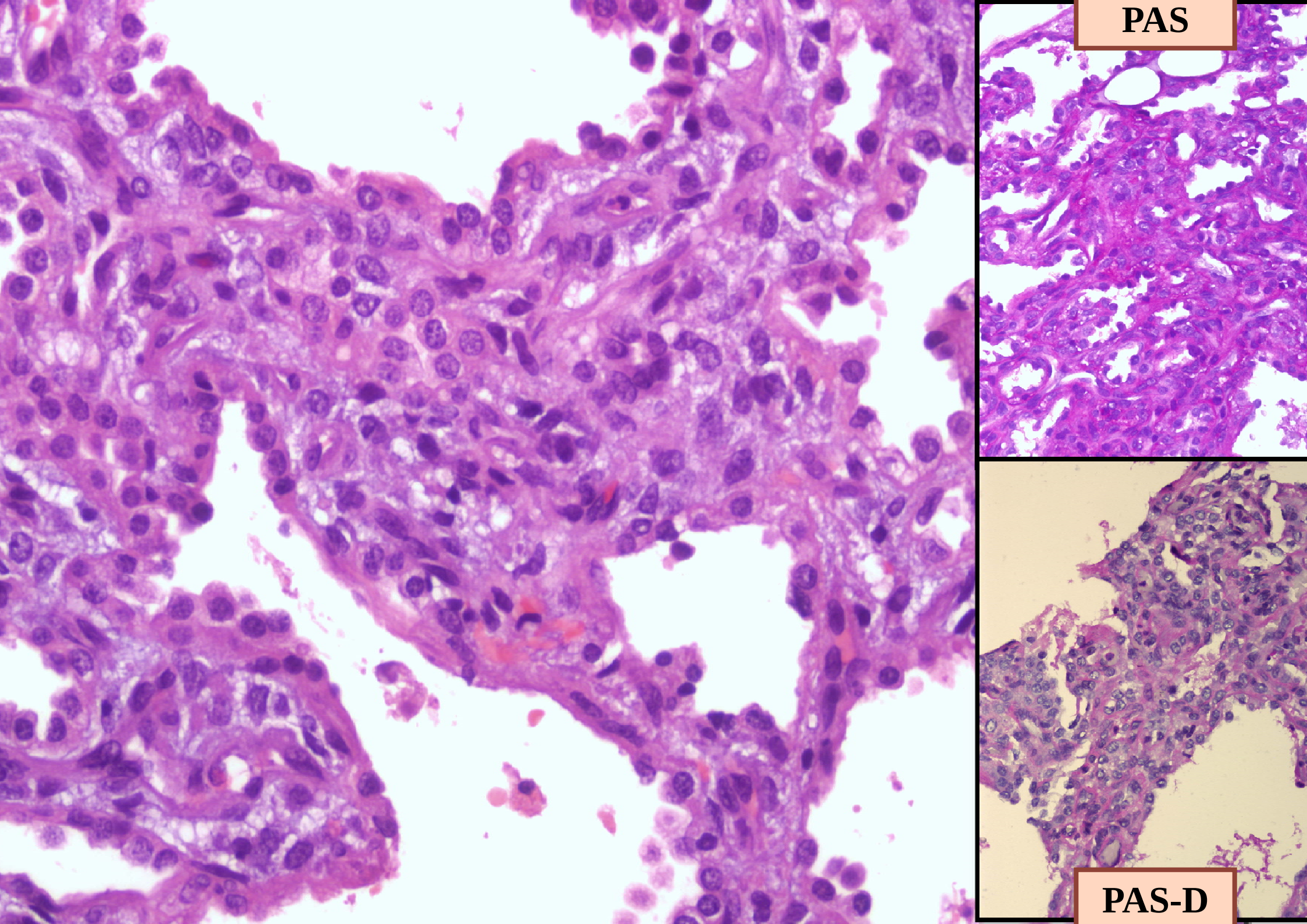
PAS
PAS-D

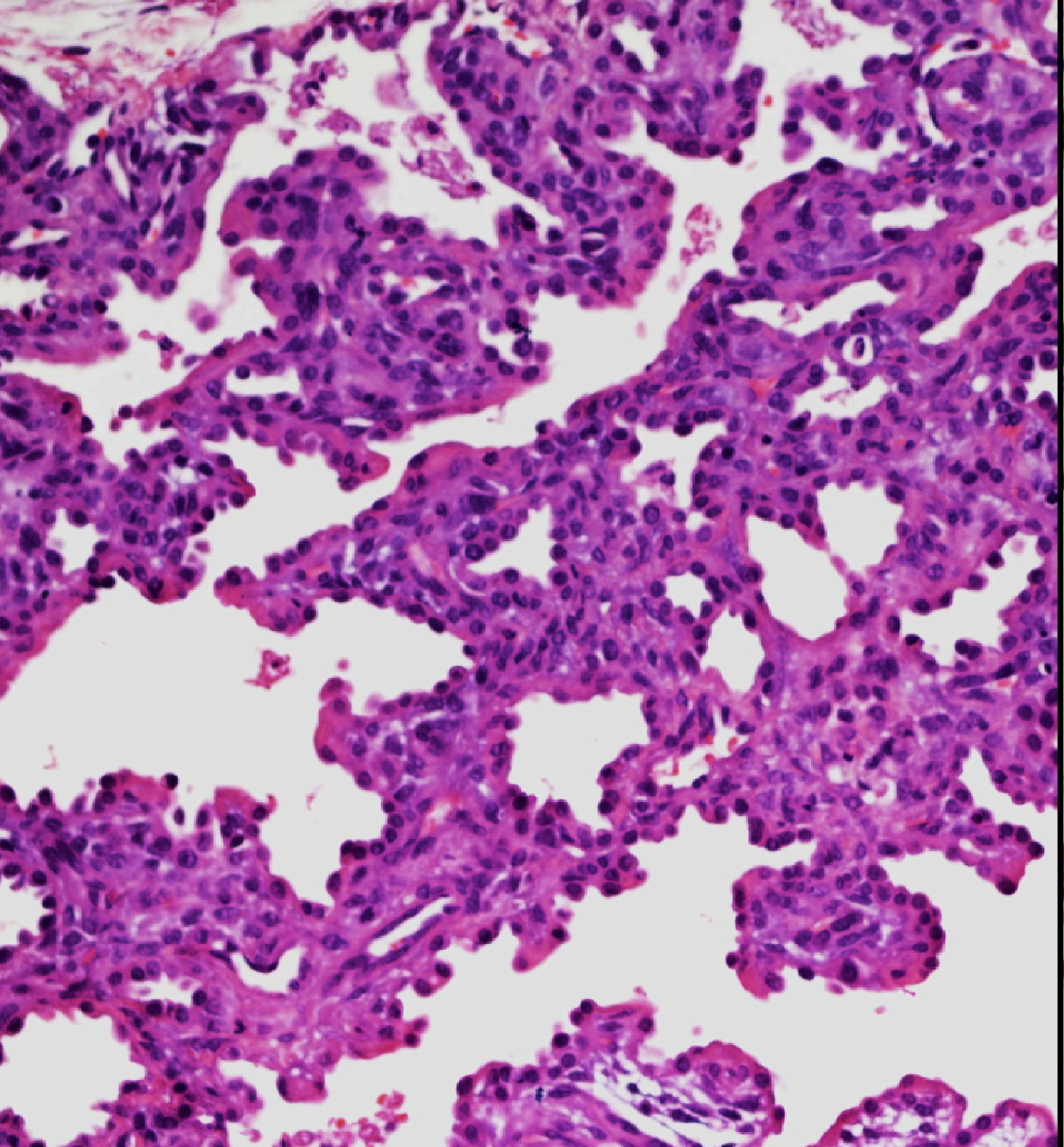

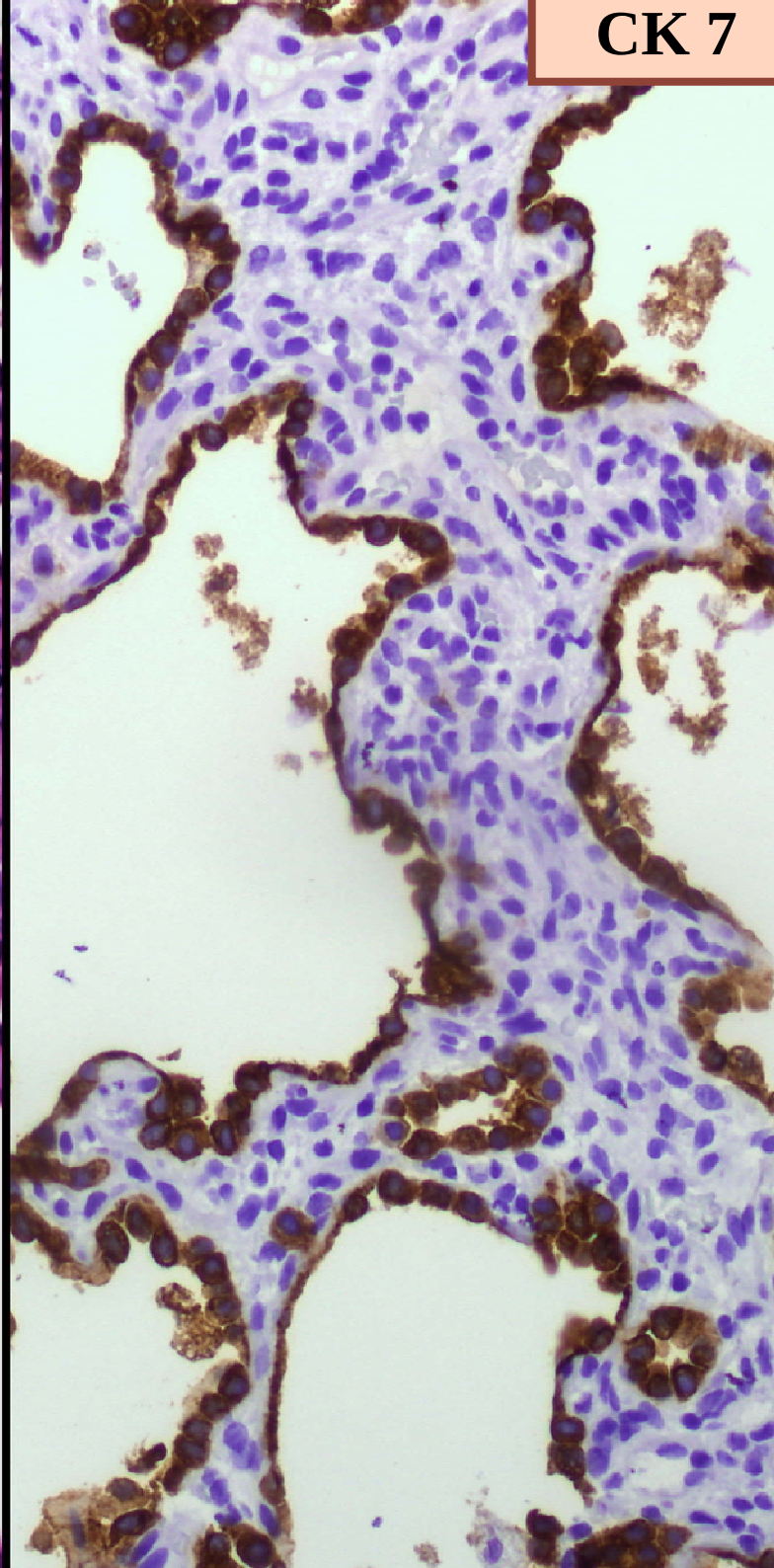
CK 7

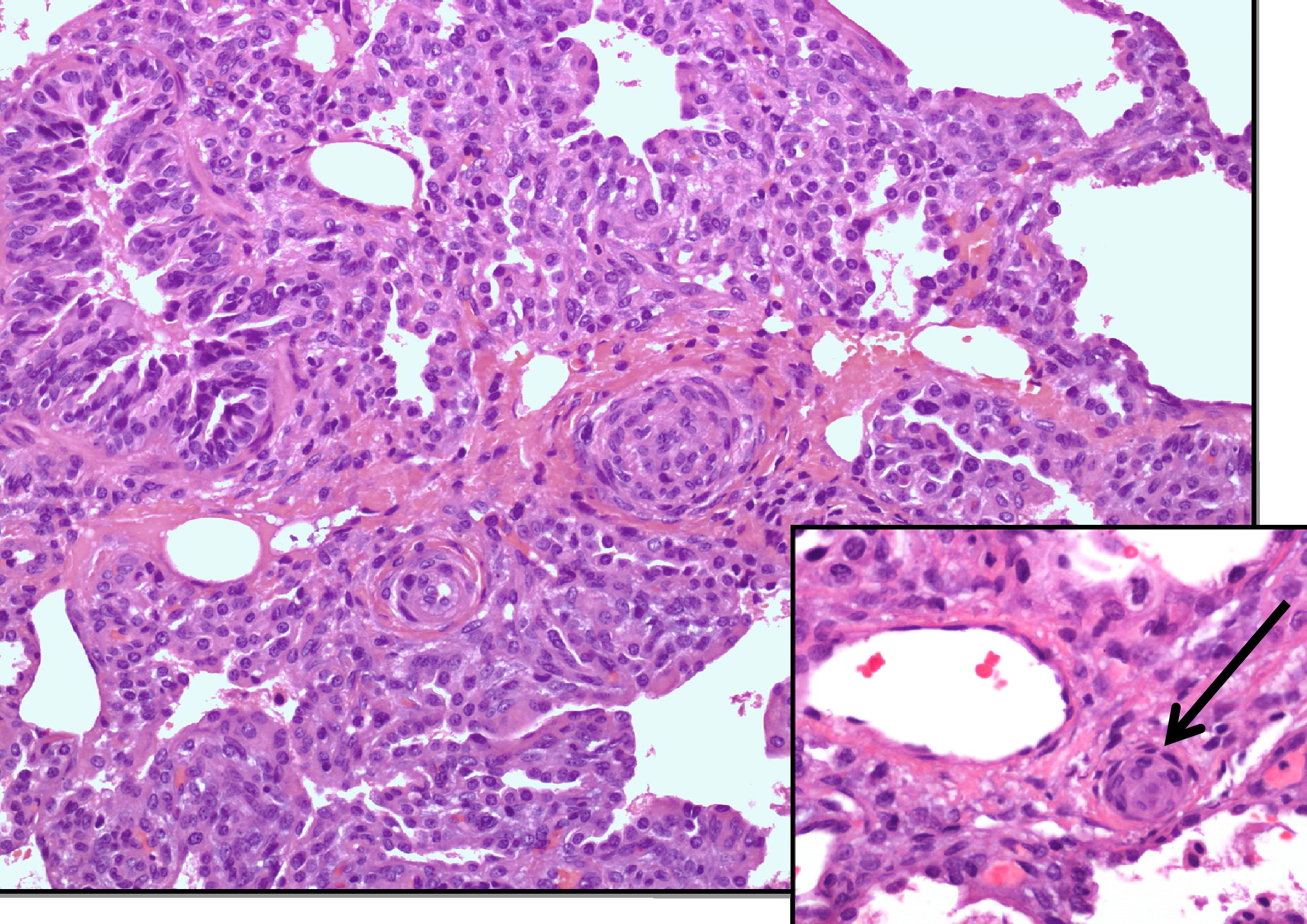

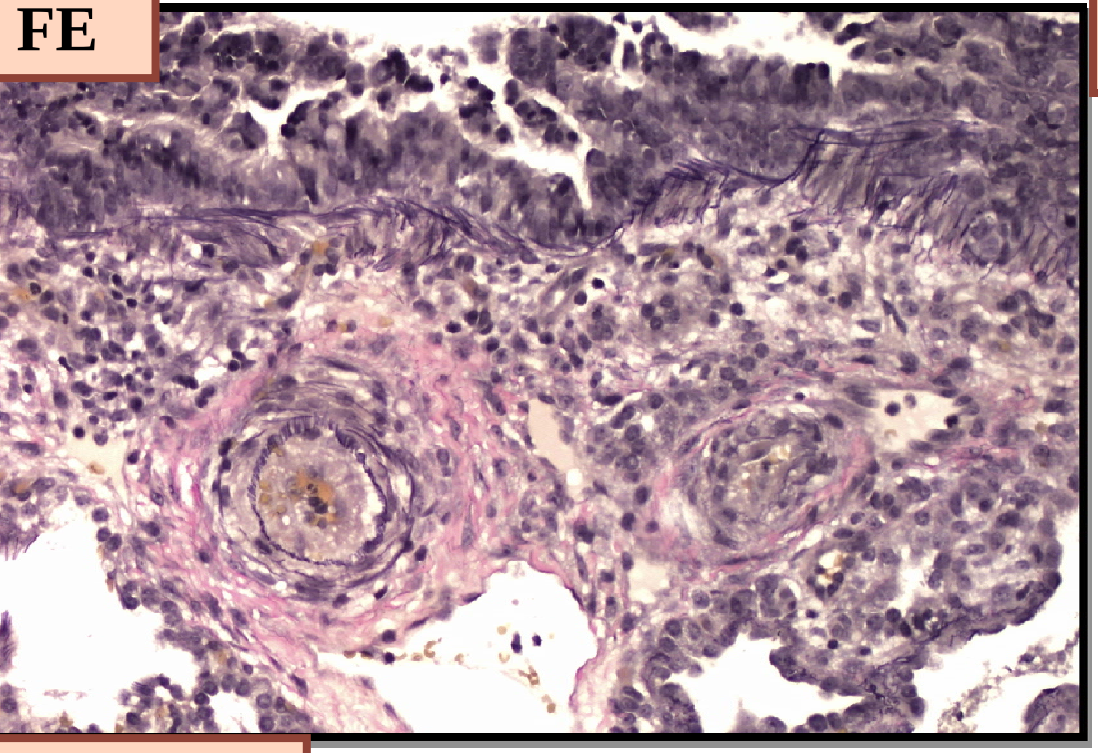
FE

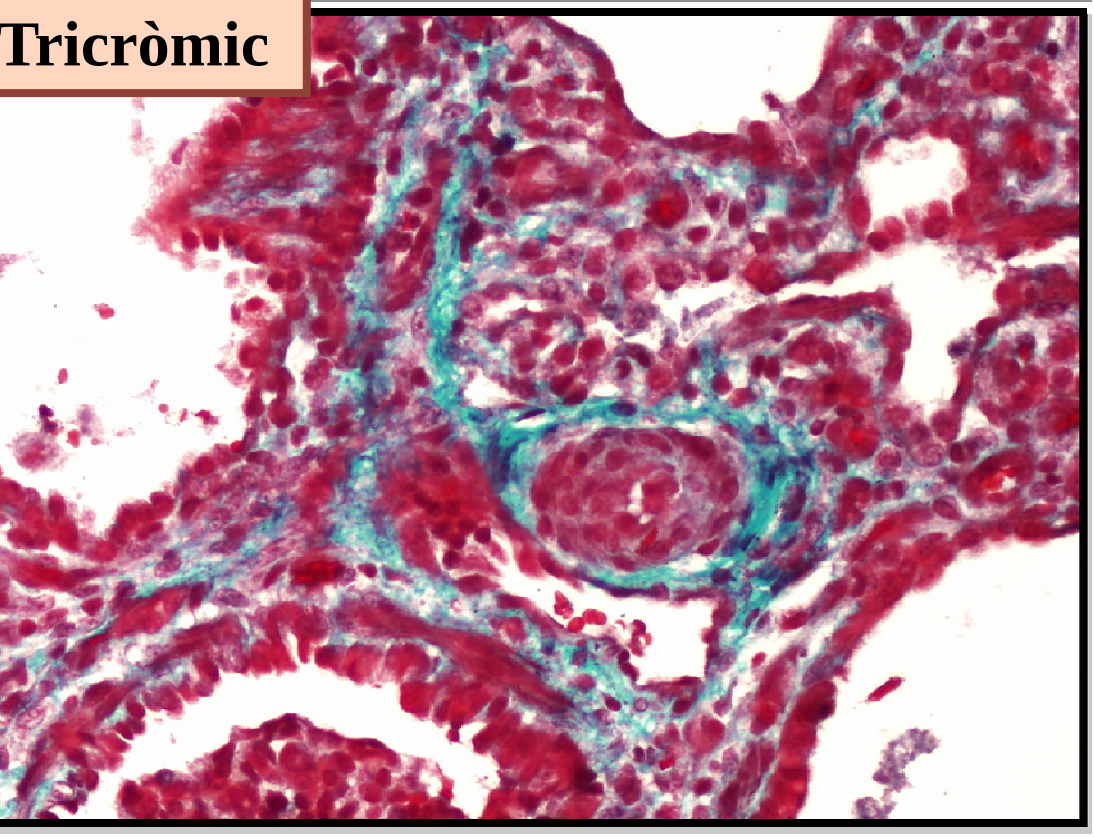
Tricròmic

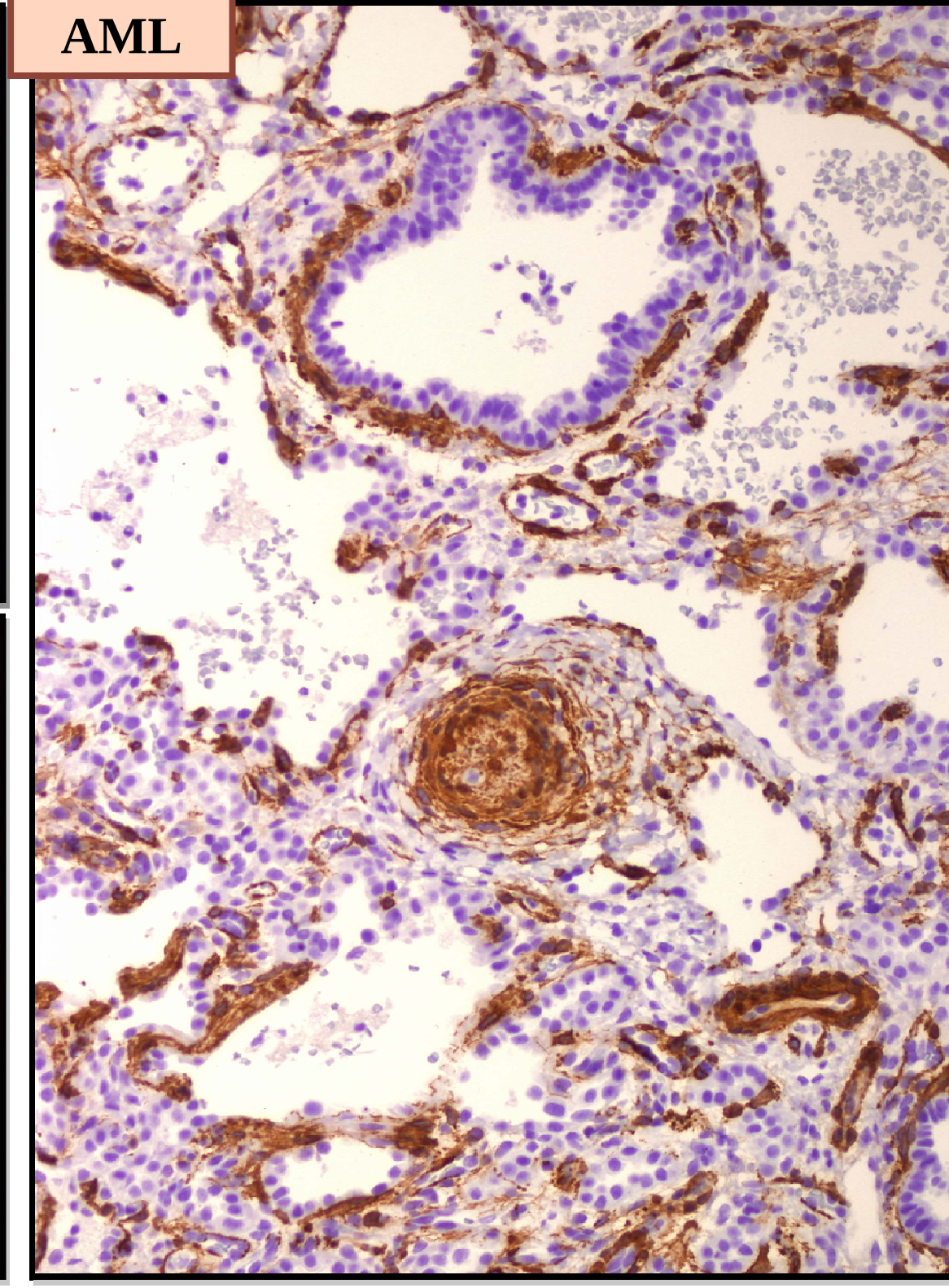
AML

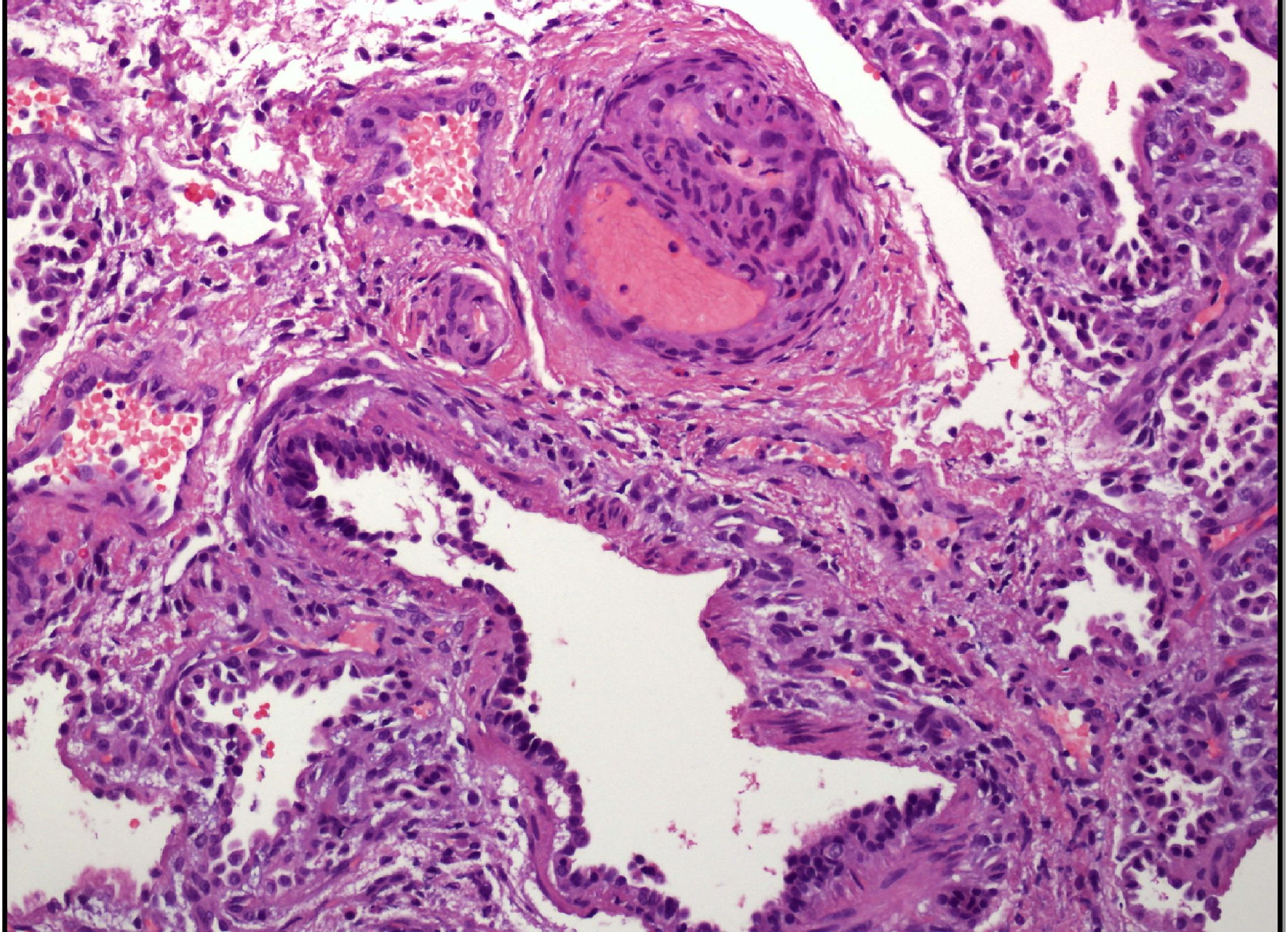

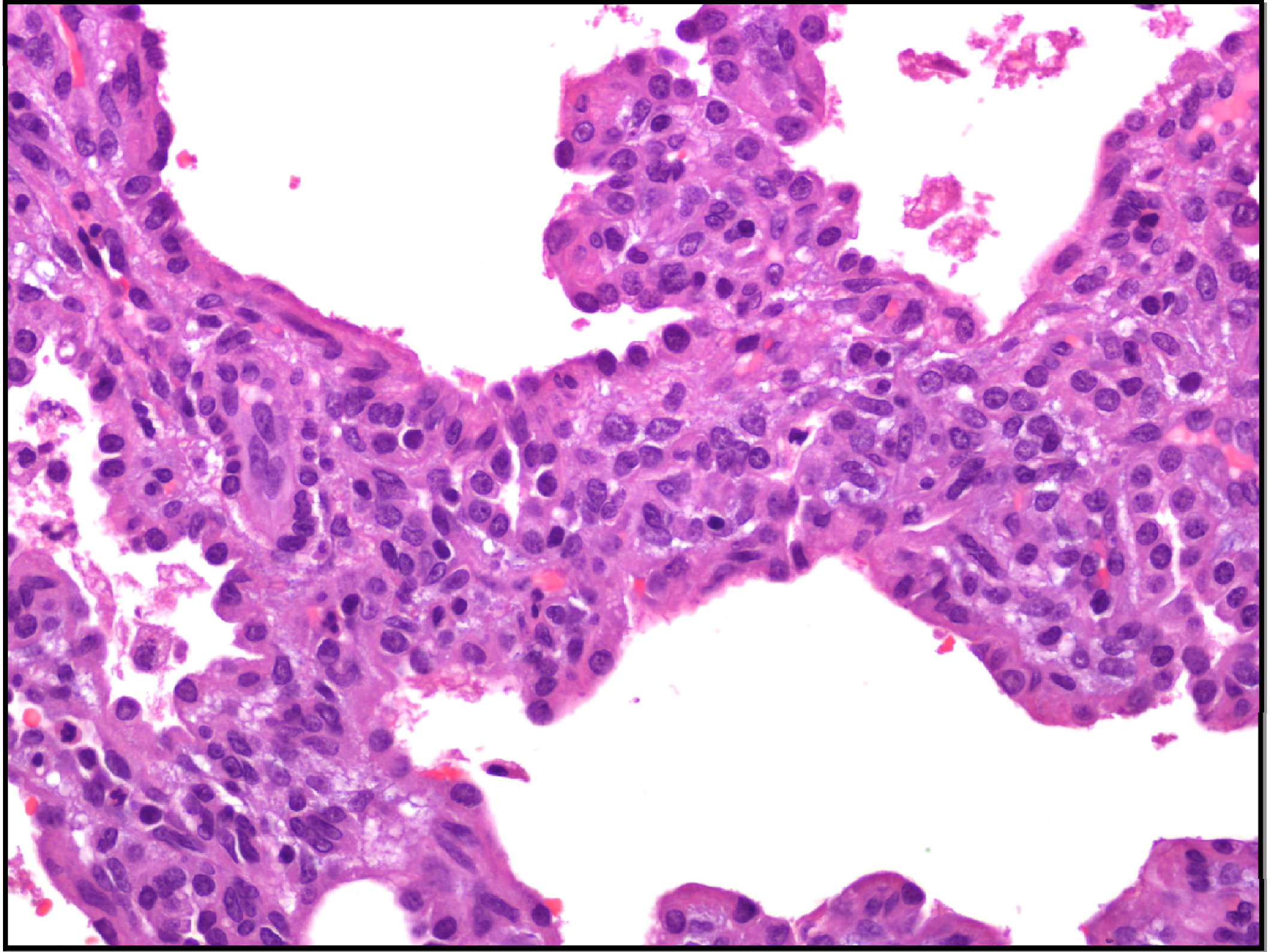

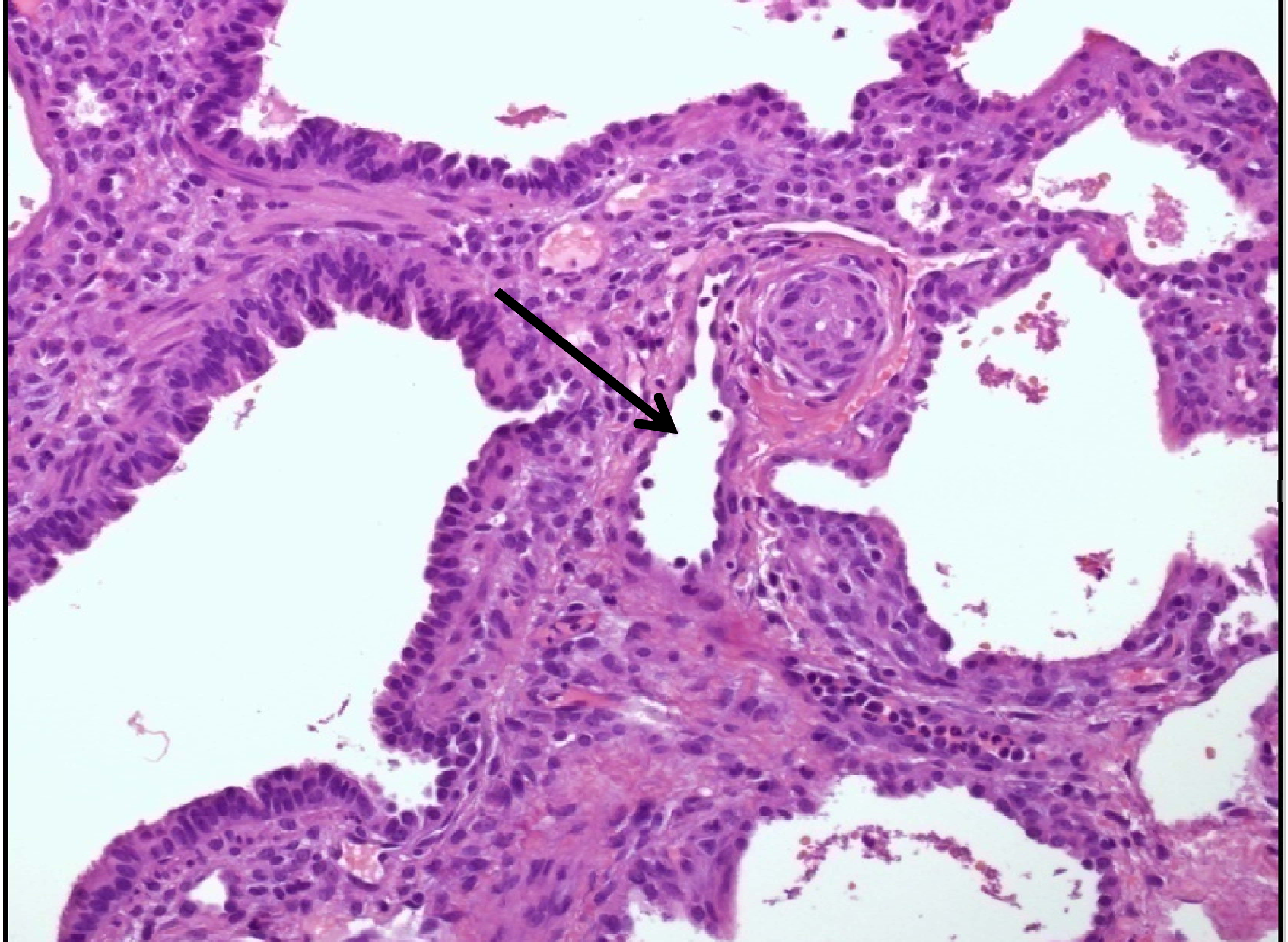

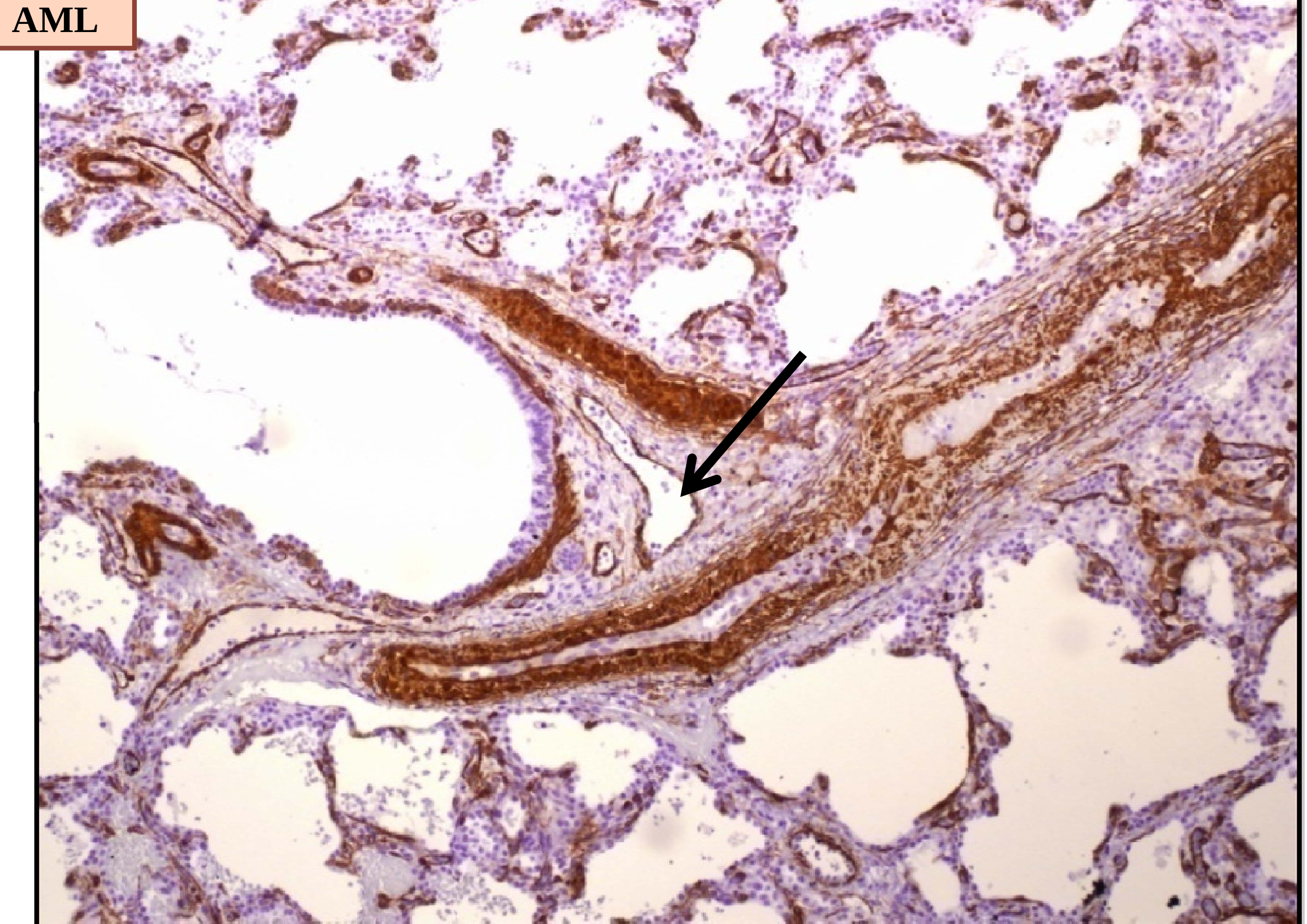
AML

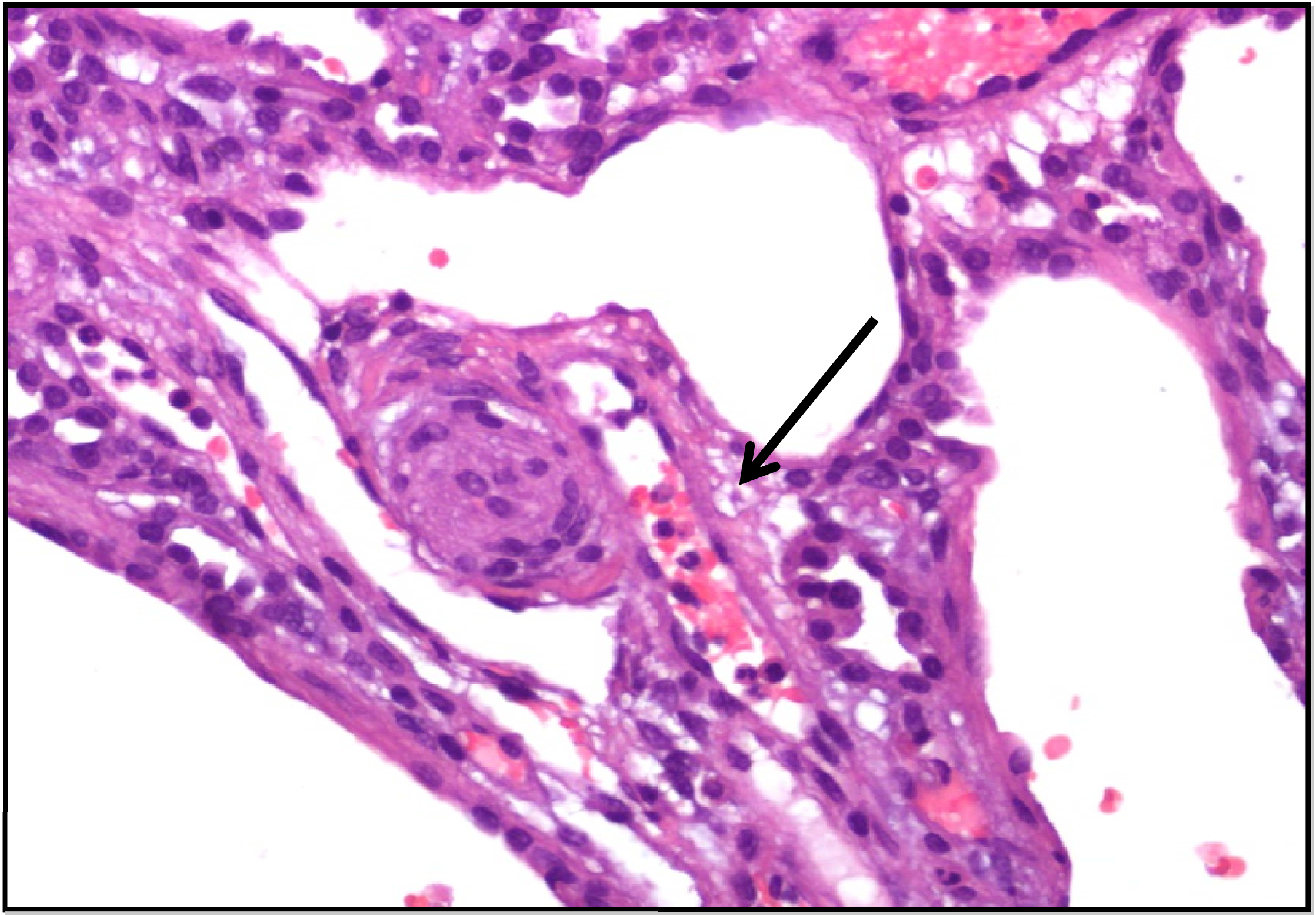

DIAGNÒSTIC DIFERENCIAL

PATOLOGIA PULMONAR DIFUSA DE LA INFANTESSA

1. Malaties pròpies de la infància

a. Anomalies difuses del desenvolupament pulmonar

- Displàsia acinar
- Displàsia alveolar congènita
- Displàsia alveolo-capil·lar +/- mala alineació de venes pulmonars

Diffuse Lung Disease in Infancy: A Proposed Classification Applied to 259 Diagnostic Biopsies

CLAIRE LANGSTON* AND MEGAN K. DISHOP

Department of Pathology, Baylor College of Medicine and Texas Children's Hospital, 6621 Fannin Street, Houston, TX 77030, USA

Received November 14, 2008; accepted January 26, 2009; published online March 26, 2009.

DISPLÀSIA ACINAR(MAQ TIPO 0)

- Nounats a terme amb insuficiència respiratòria desde el naixement (moren a les poques hores de vida).
- Més prevalent en nenes.
- Rars casos familiars.
- Forma extrema de la hipoplàsia pulmonar: al parènquima pulmonar no hi ha acins ni alvèols, s'observen bronquis i bronquiols envoltats de mesènquima pulmonar.

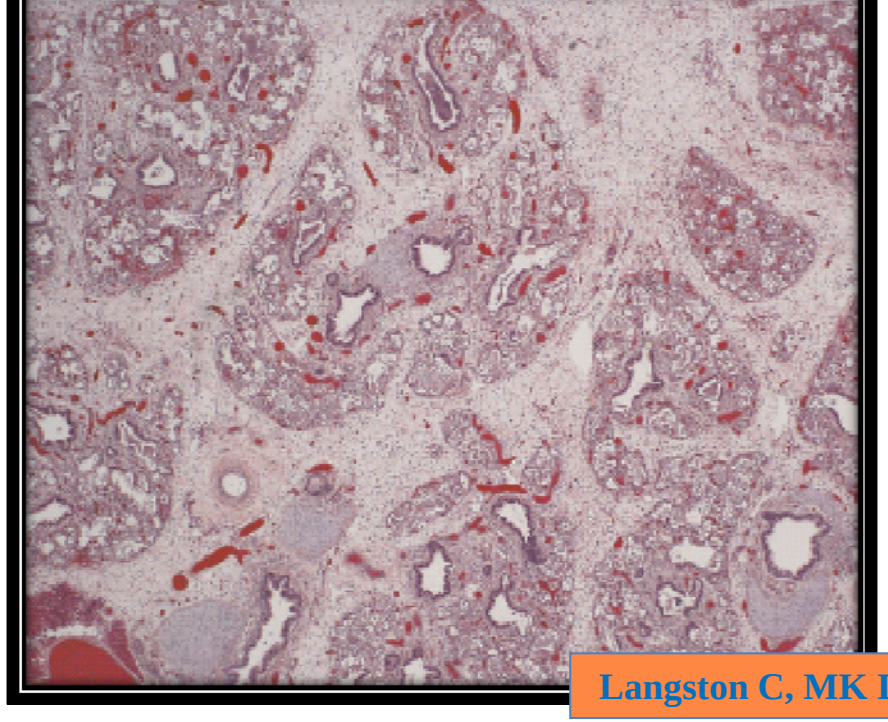

Langston C, MK Dishop, 2009.

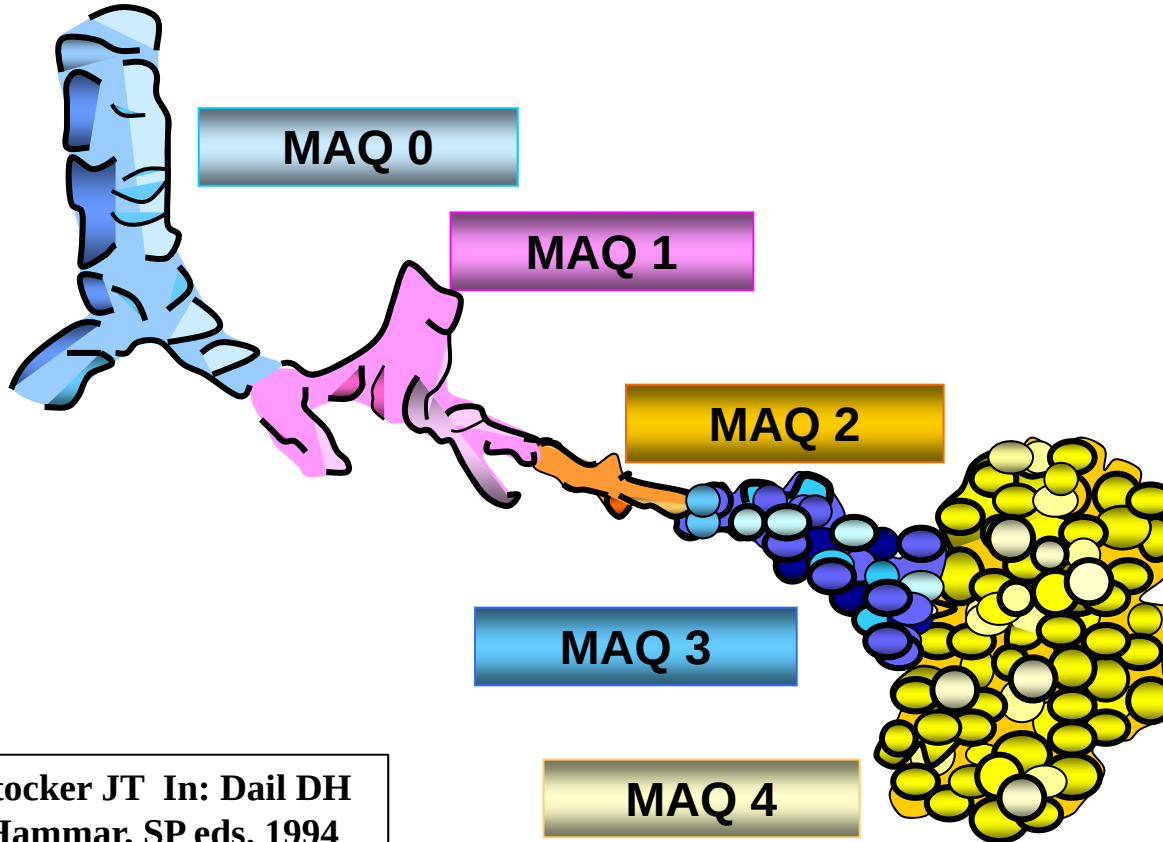

Stocker JT In: Dail DH Hammar, SP eds. 1994

DISPLÀSIA ALVEOLAR CONGÉNITA

- Nounats a terme amb insuficiència respiratòria desde el naixement.
- Hipertensió pulmonar refractària al tractament i insuficiència cardíaca.
- Malformació primària dels alvèols pulmonars.
- Retràs del desenvolupament pulmonar: detenció en fase canalicular o sacular.
- Patró uniforme d'estructures saculars simples amb engruiximent septal sense hipercelul·laritat.

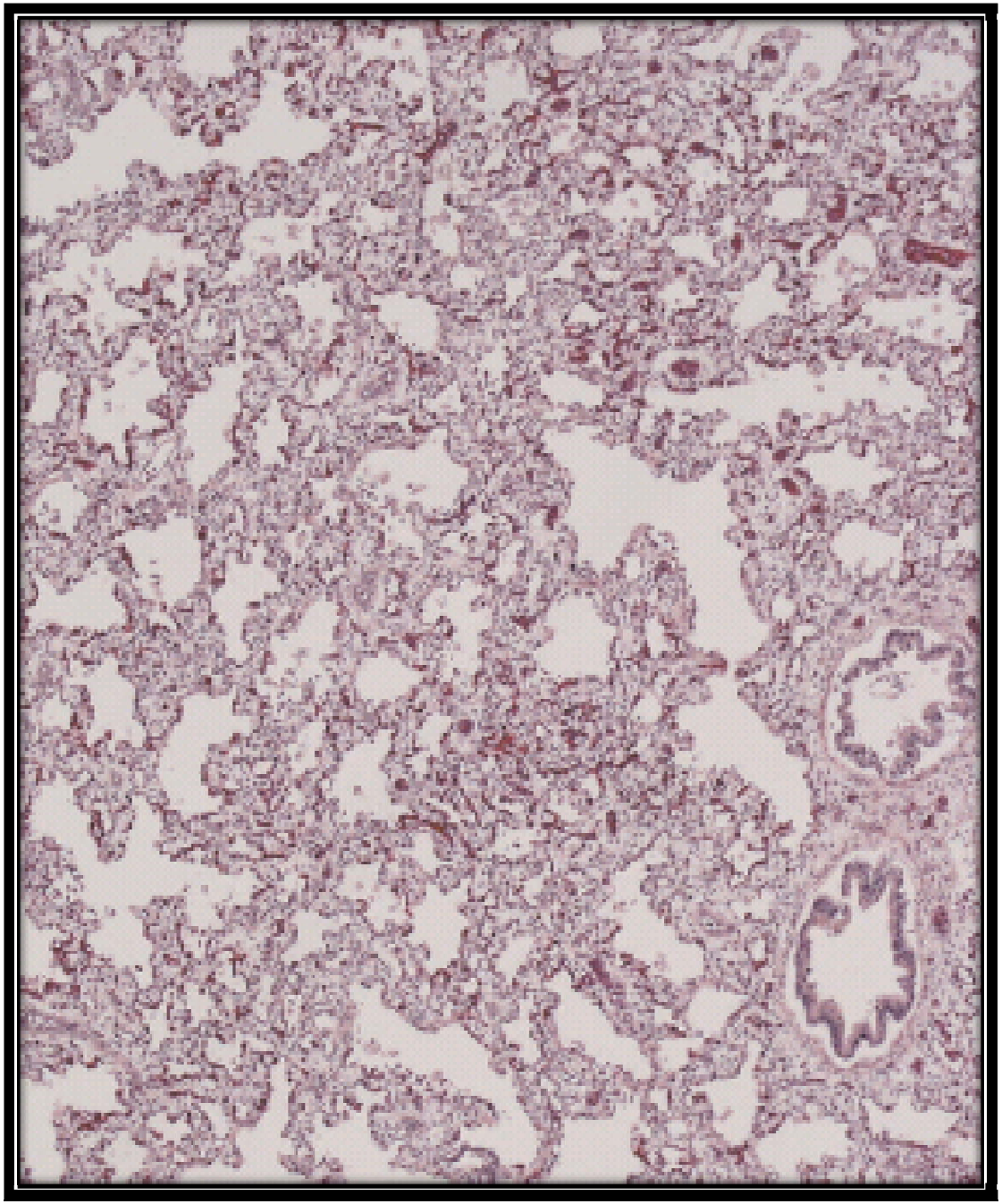

Langston C, MK Dishop, 2009.

DISPLÀSIA ALVEOLO-CAPIL·LAR AMB/SENSE MALA ALINEACIÓ DE VENES

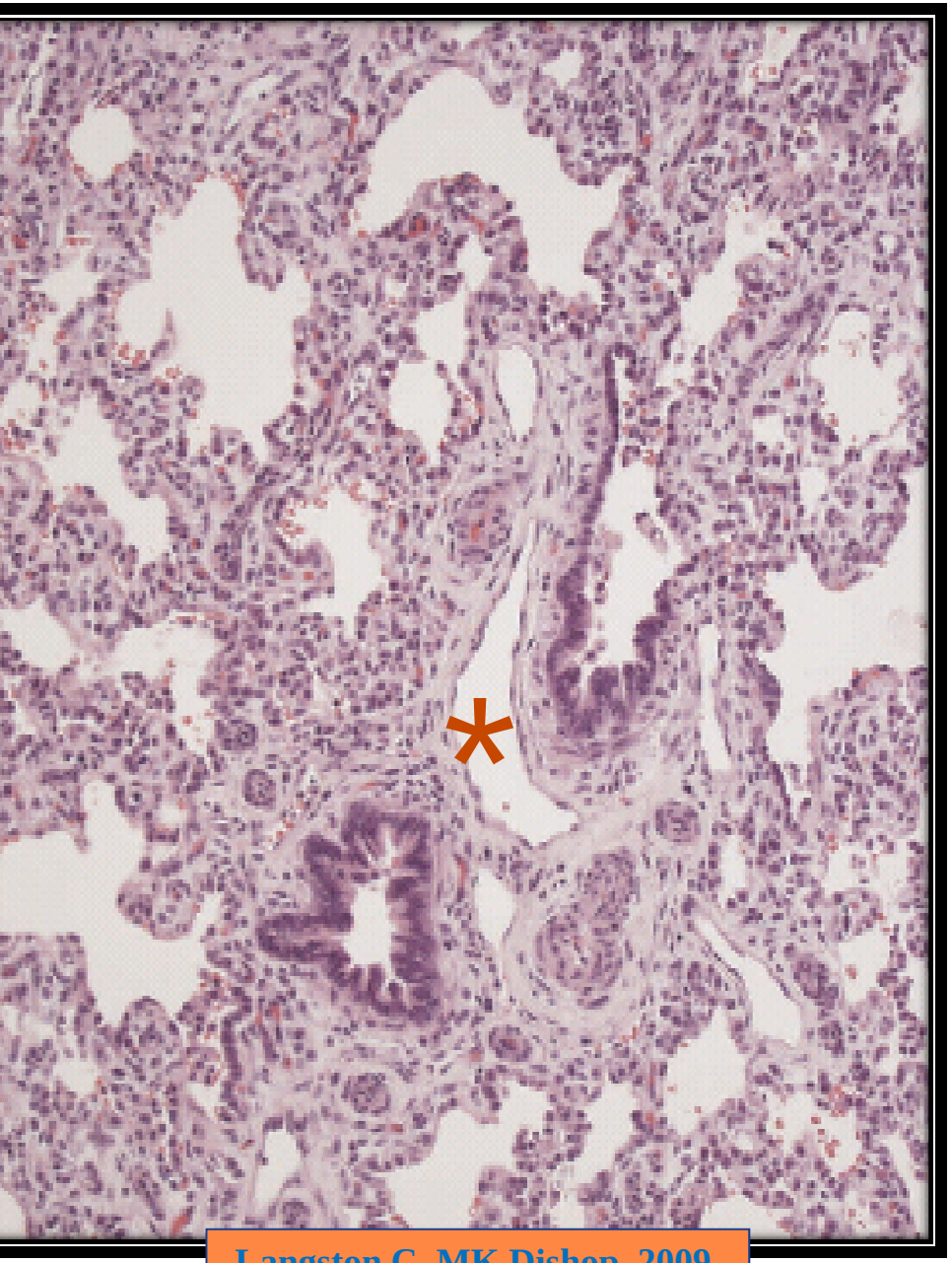

Langston C, MK Dishop, 2009.

- Nounats a terme amb hipertensió pulmonar refractària al tractament.

- Casos esporàdics i casos hereditaris(10%). Associació a altres anomalies congènites (50%) (cardíaques, digestives i urològiques).

✓ Mal desenvolupament dels lòbuls pulmonars, malposició (o no) de les venes pulmonars, hiperplàsia de les arteries i muscularització anòmala de le mateixes, disminució dels capil·lars alveolars i congestió venosa marcada.

DIAGNÒSTIC

-Troballes compatibles amb displàsia alveolo-capil.lar amb mala alineació de venes (DAC/MVP).

- Intensos canvis de vasculopatia obstructiva associada.

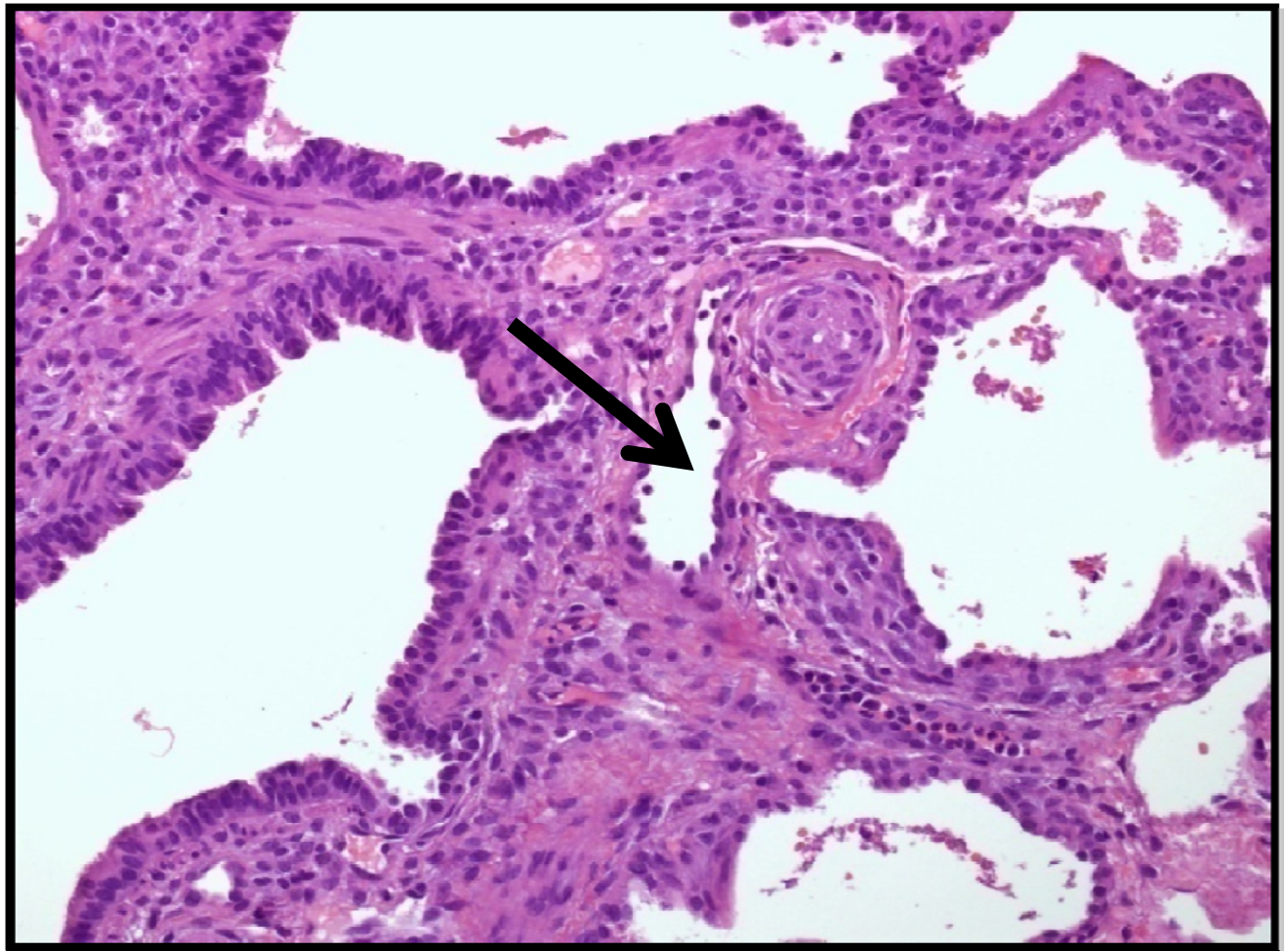

HISTÒRIA CLÍNICA

Nena nascuda a terme de 8 dies de vida, derivada des d'un altre centre per insuficiència respiratòria hipoxèmica instaurada a les 8h de vida.

Al ingressar al nostre centre requereix entrada en ECMO (circulació extracorporea amb membrana d'oxigenació) durant 7 dies, a les 48h de retirar-li evoluciona desfavorablement.

La radiografia de tòrax mostra infiltrats alveolars bilaterals.
L' ecocardiografia mostra signes d'hipertensió pulmonar.

Als 19 dies de vida es realitza biòpsia pulmonar.

Es éxitus als 38 dies de vida per crisi d'hipertensió pulmonar refractaria al tractament. Es realitza autòpsia clínica.

AUTÒPSIA

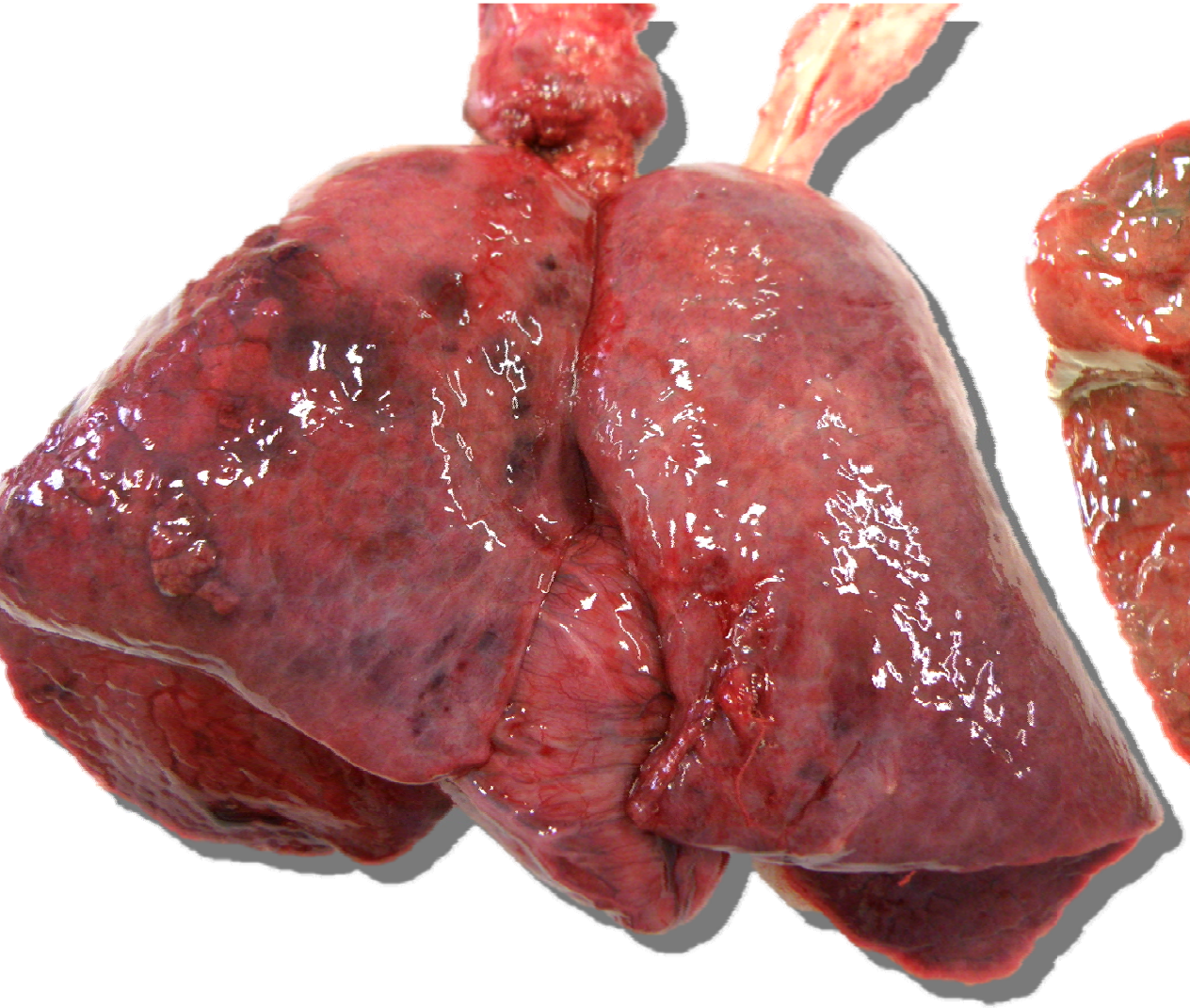

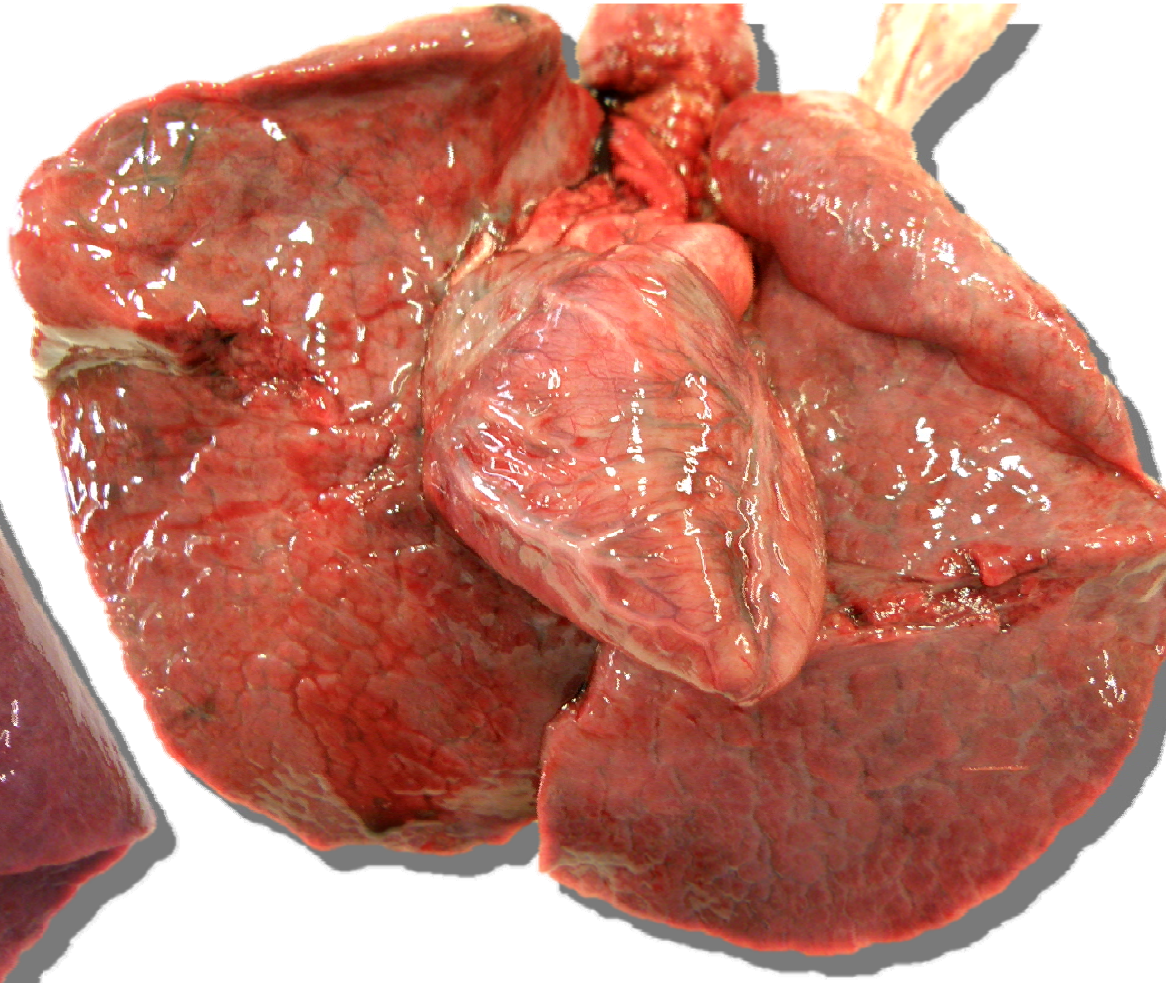

Pulmó dret (102g; N: 35g)

Pulmó esquerre (83g; N: 31g)

Pulmons no lobulats

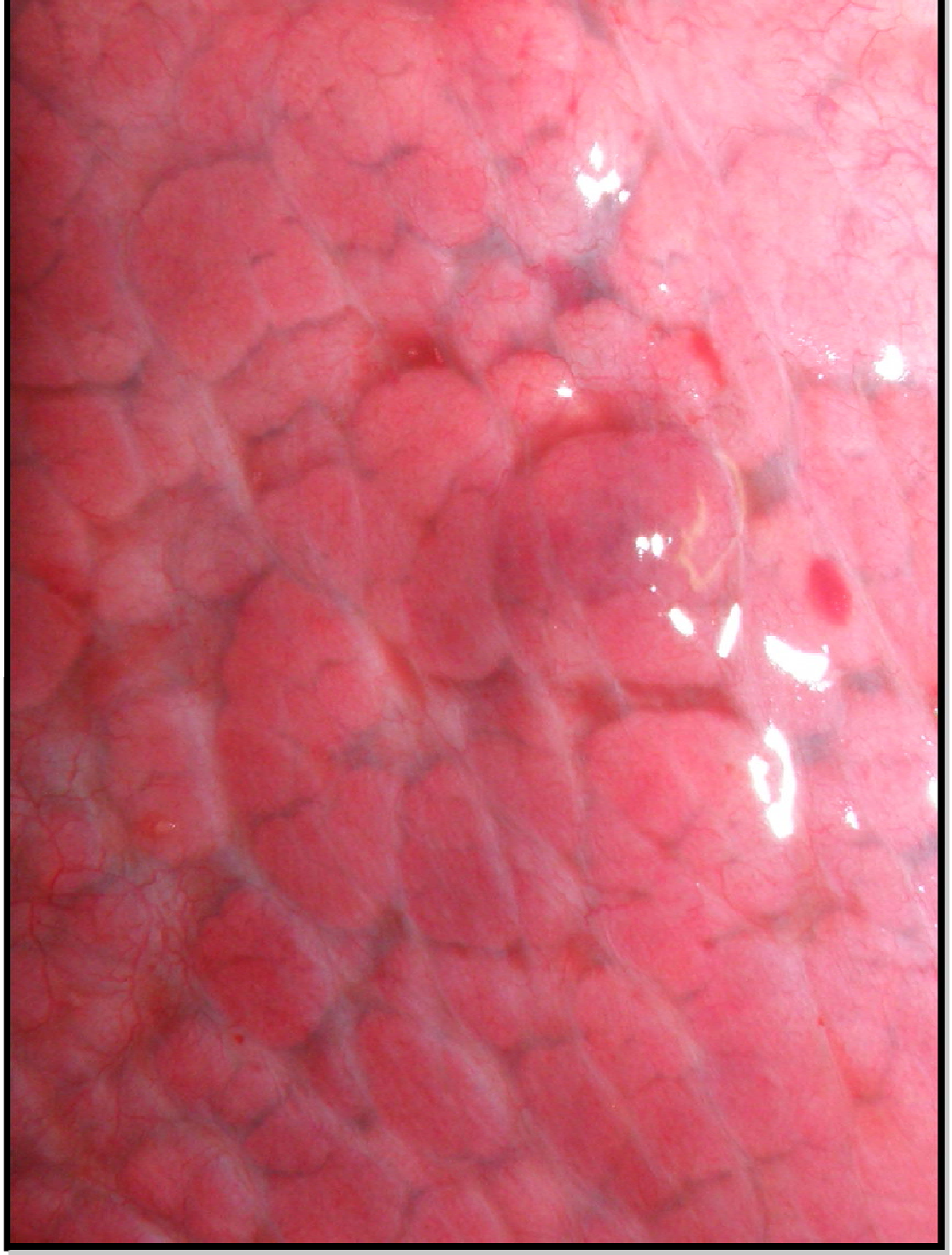

Reticulat extern en mosaic

HISTOLOGIA

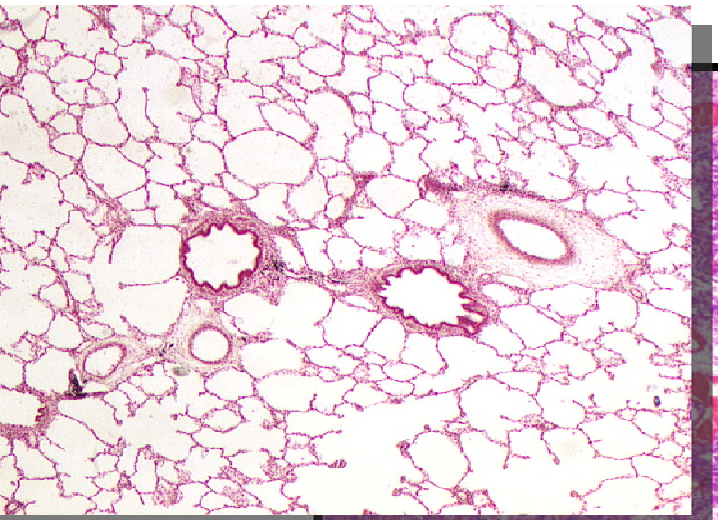

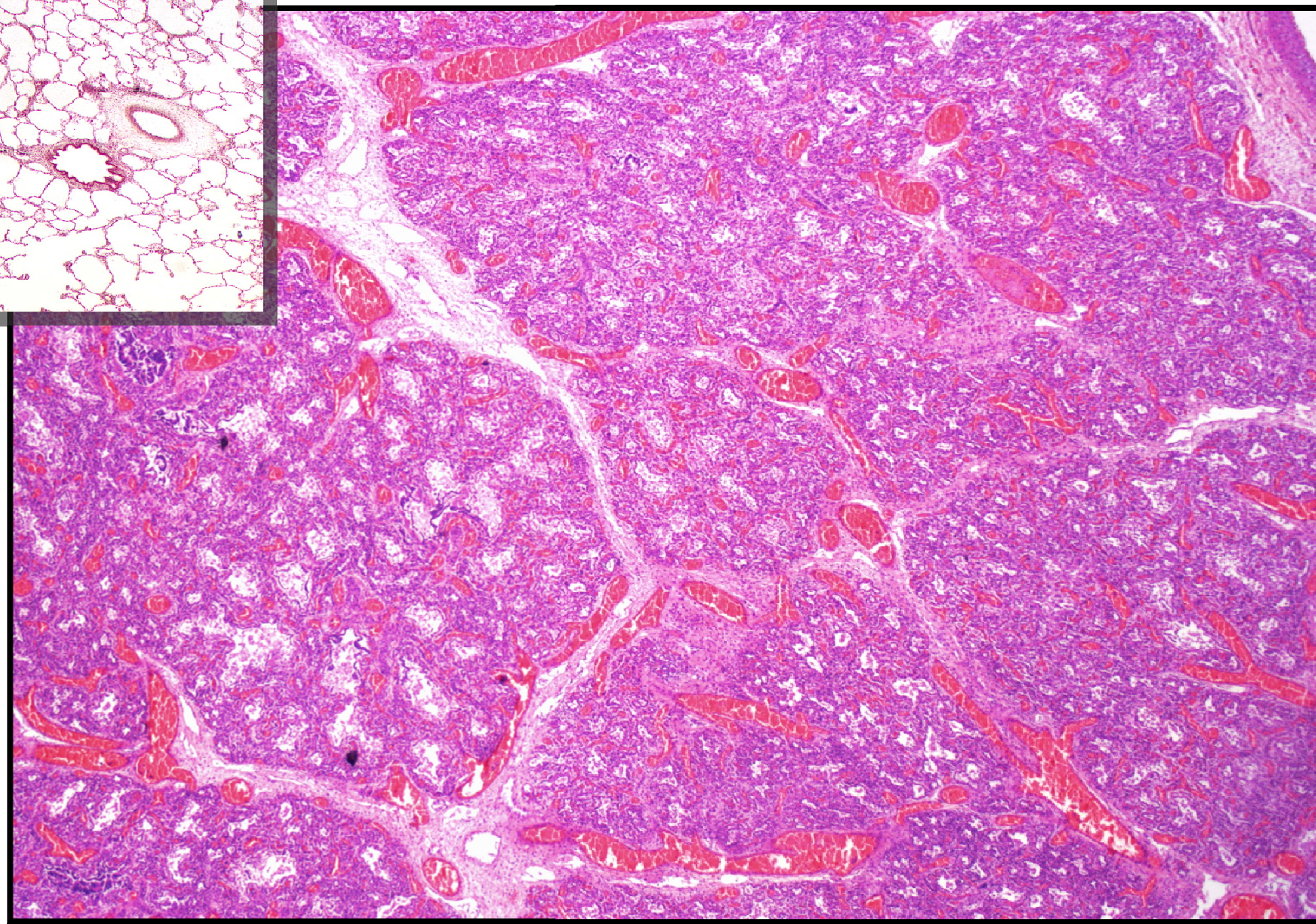

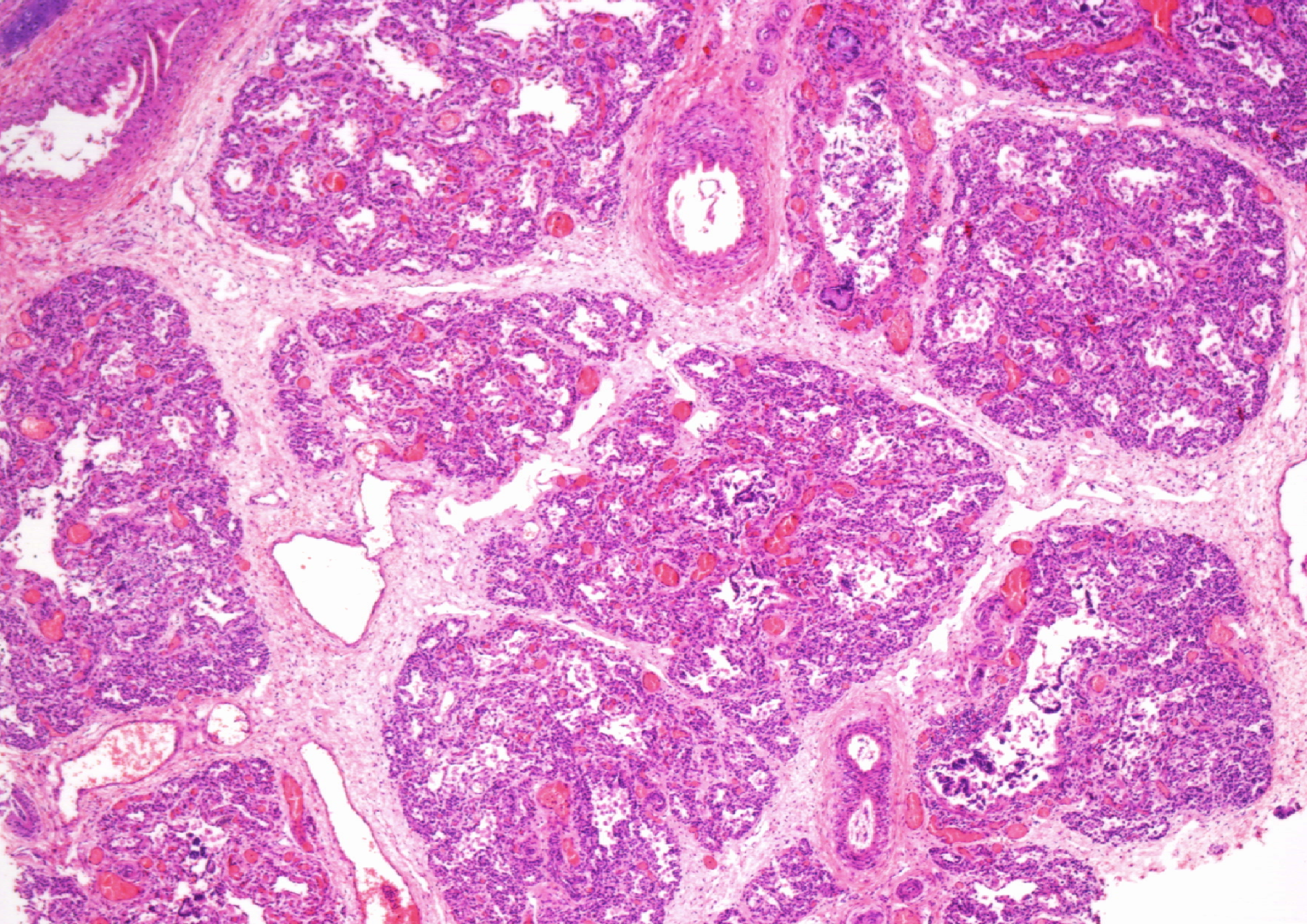

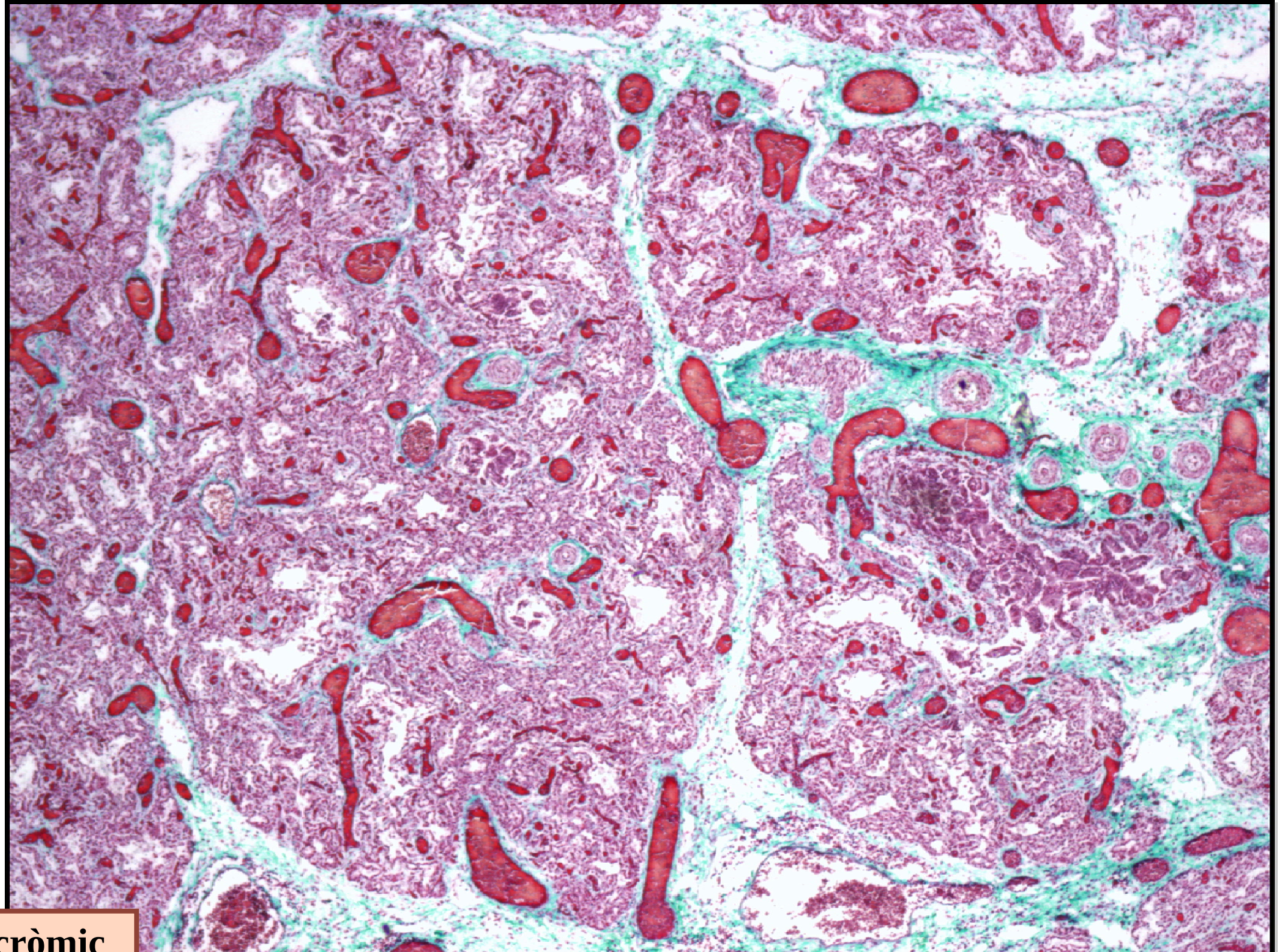

Tricròmic

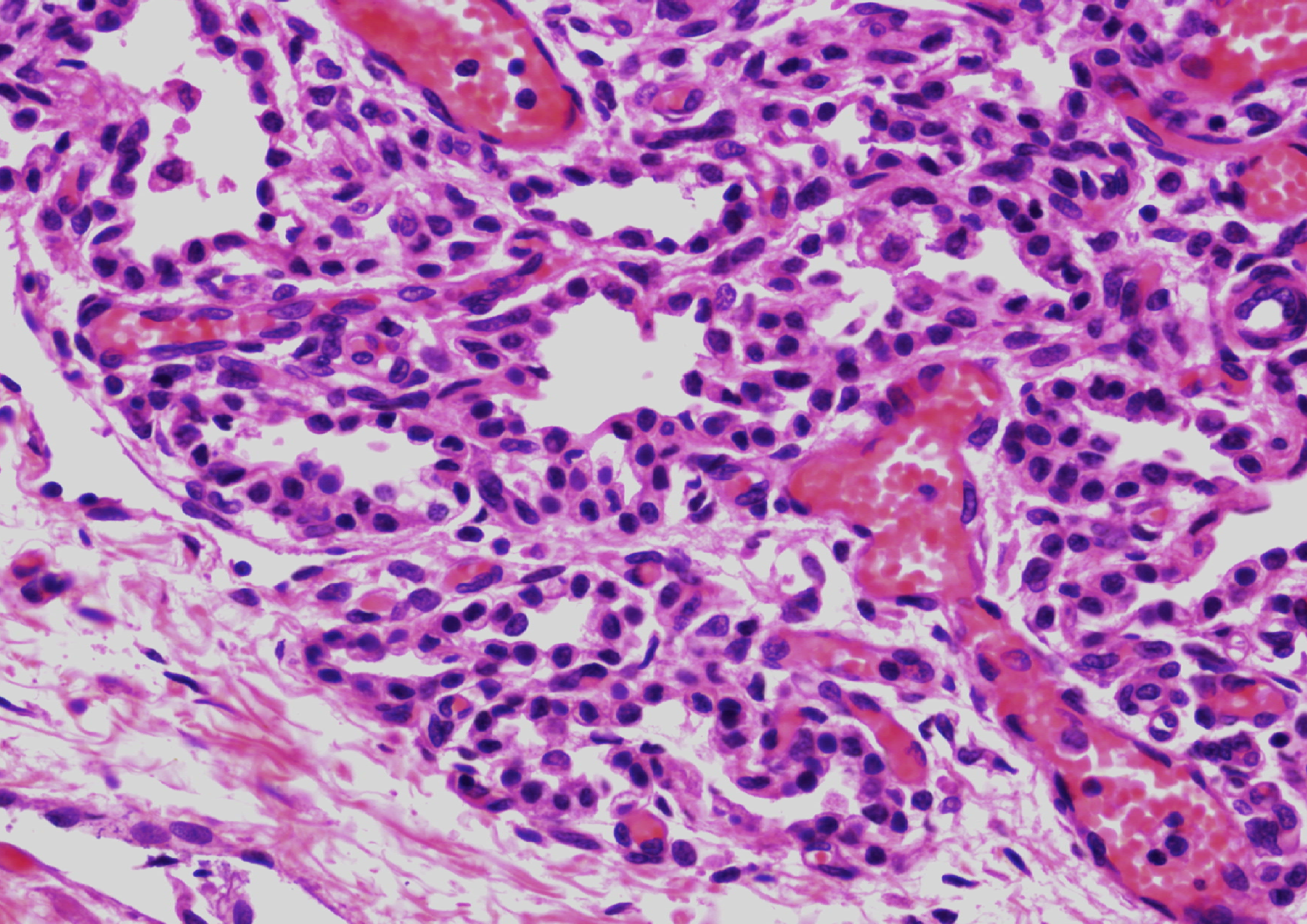

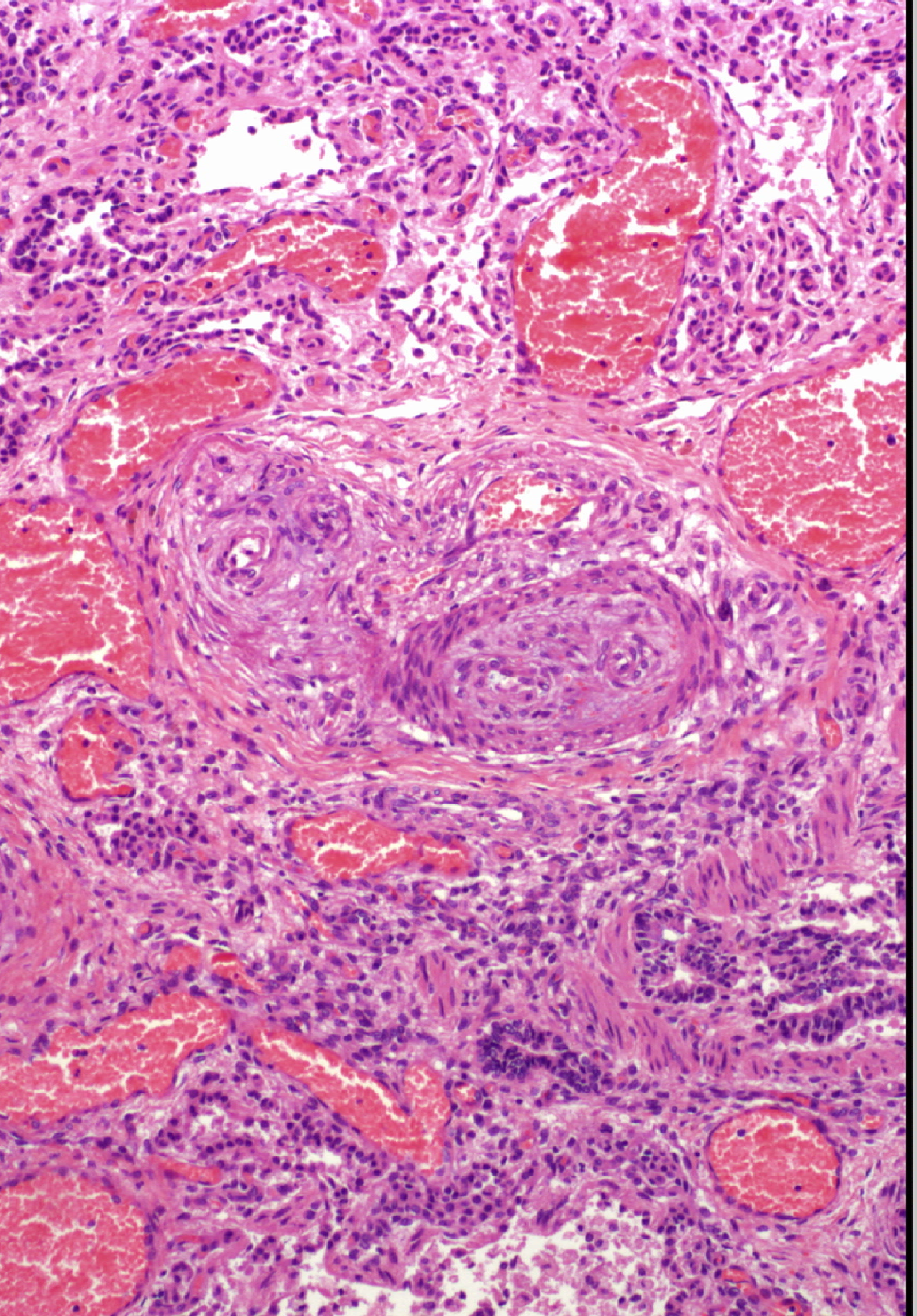

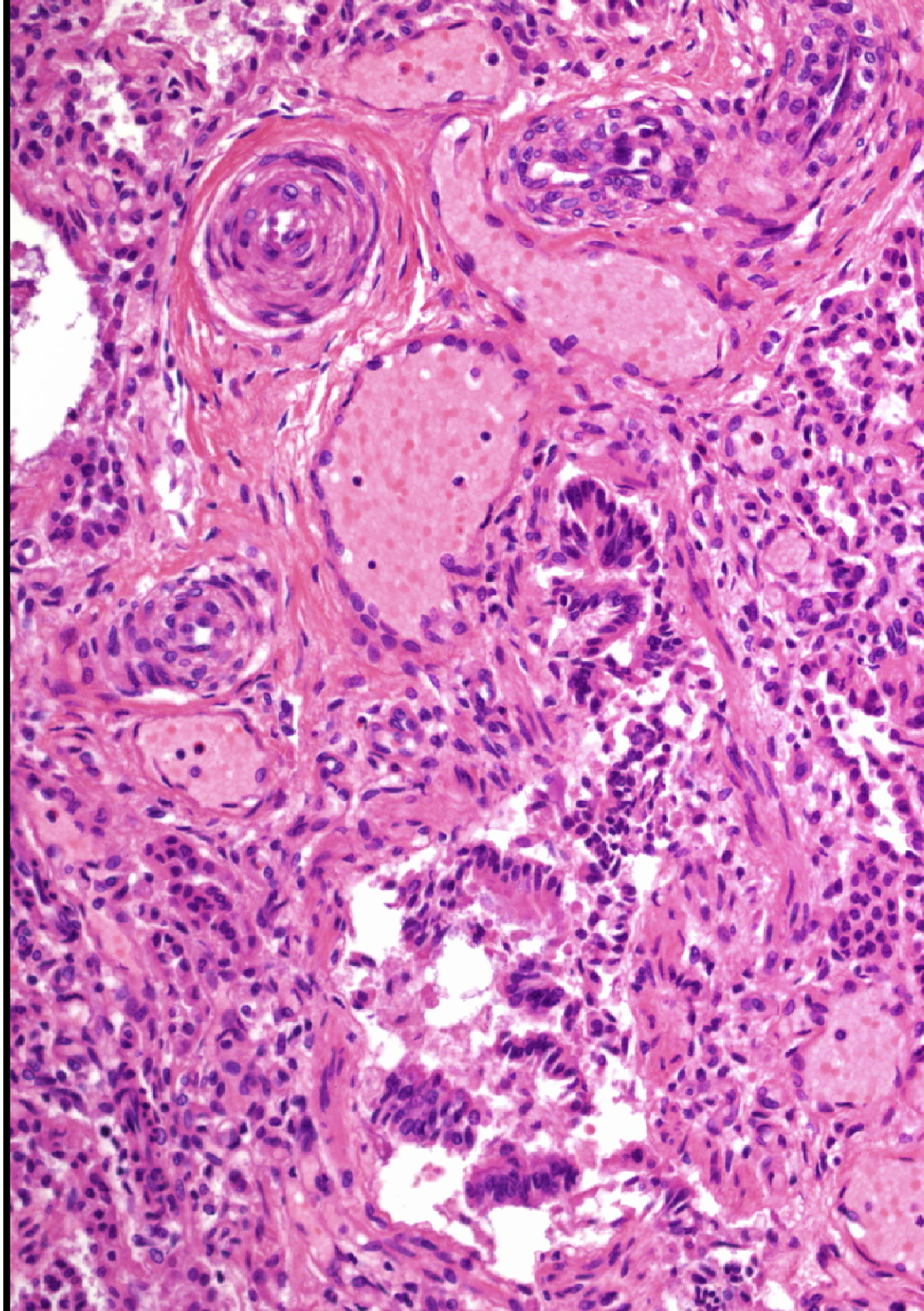

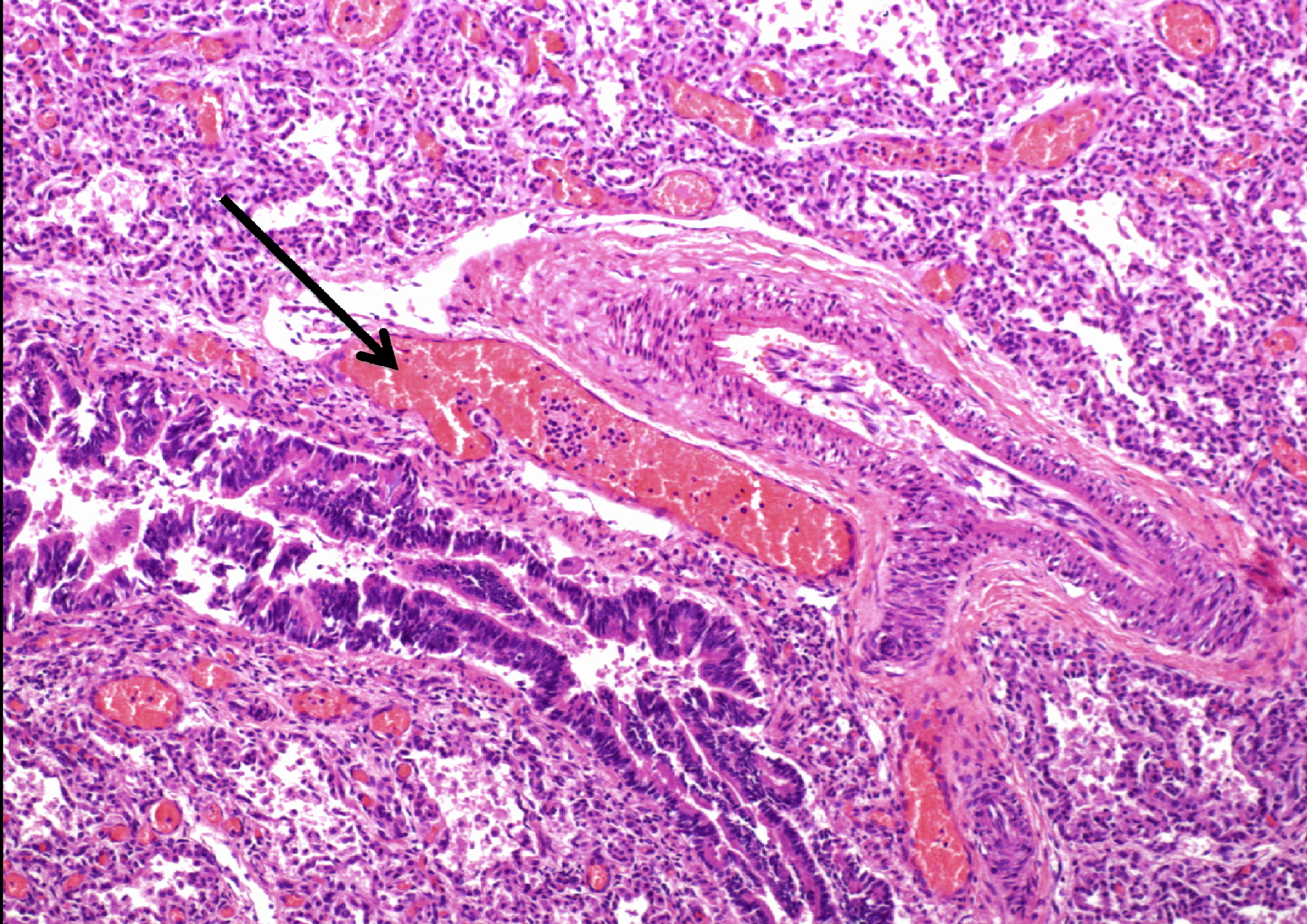

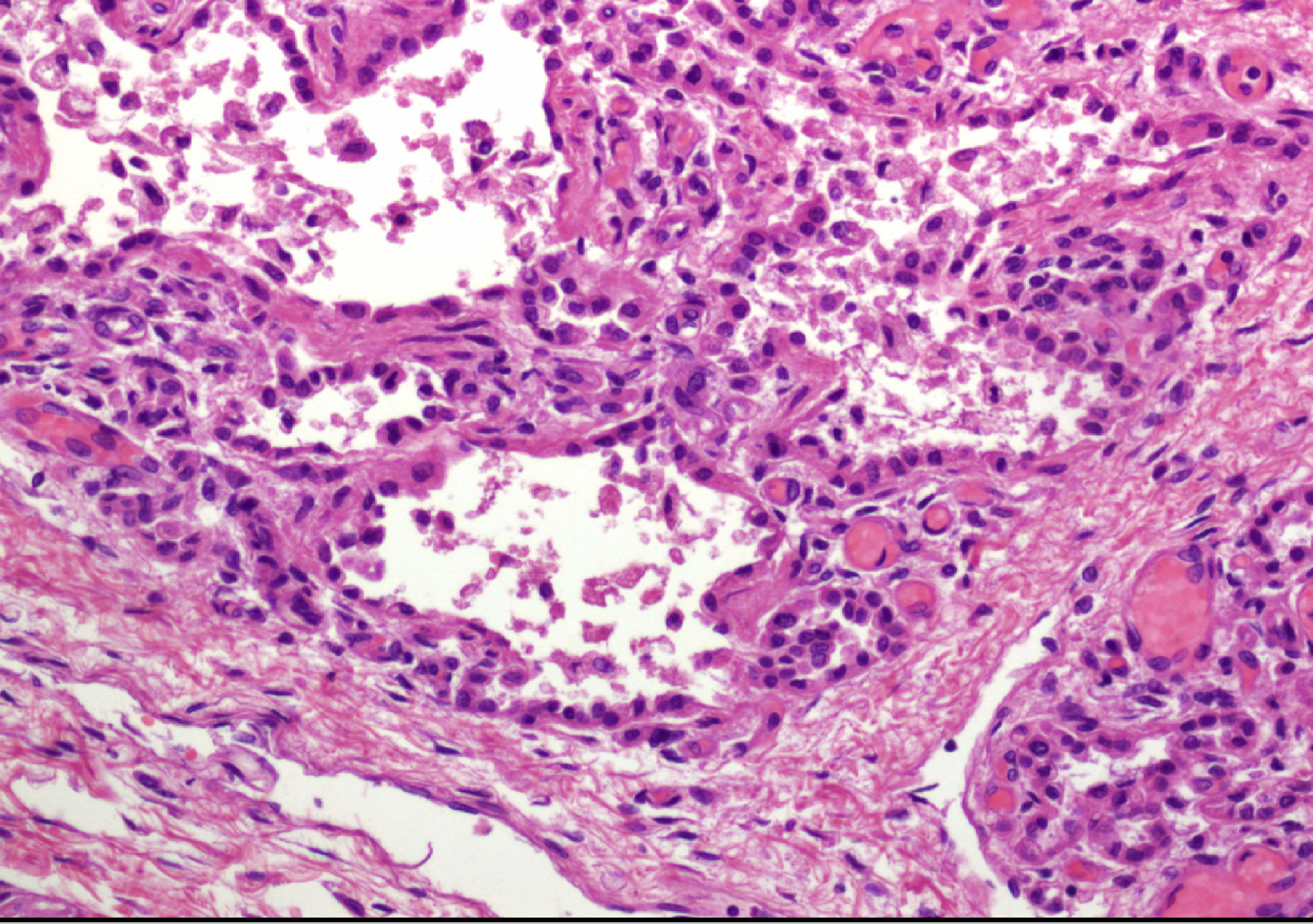

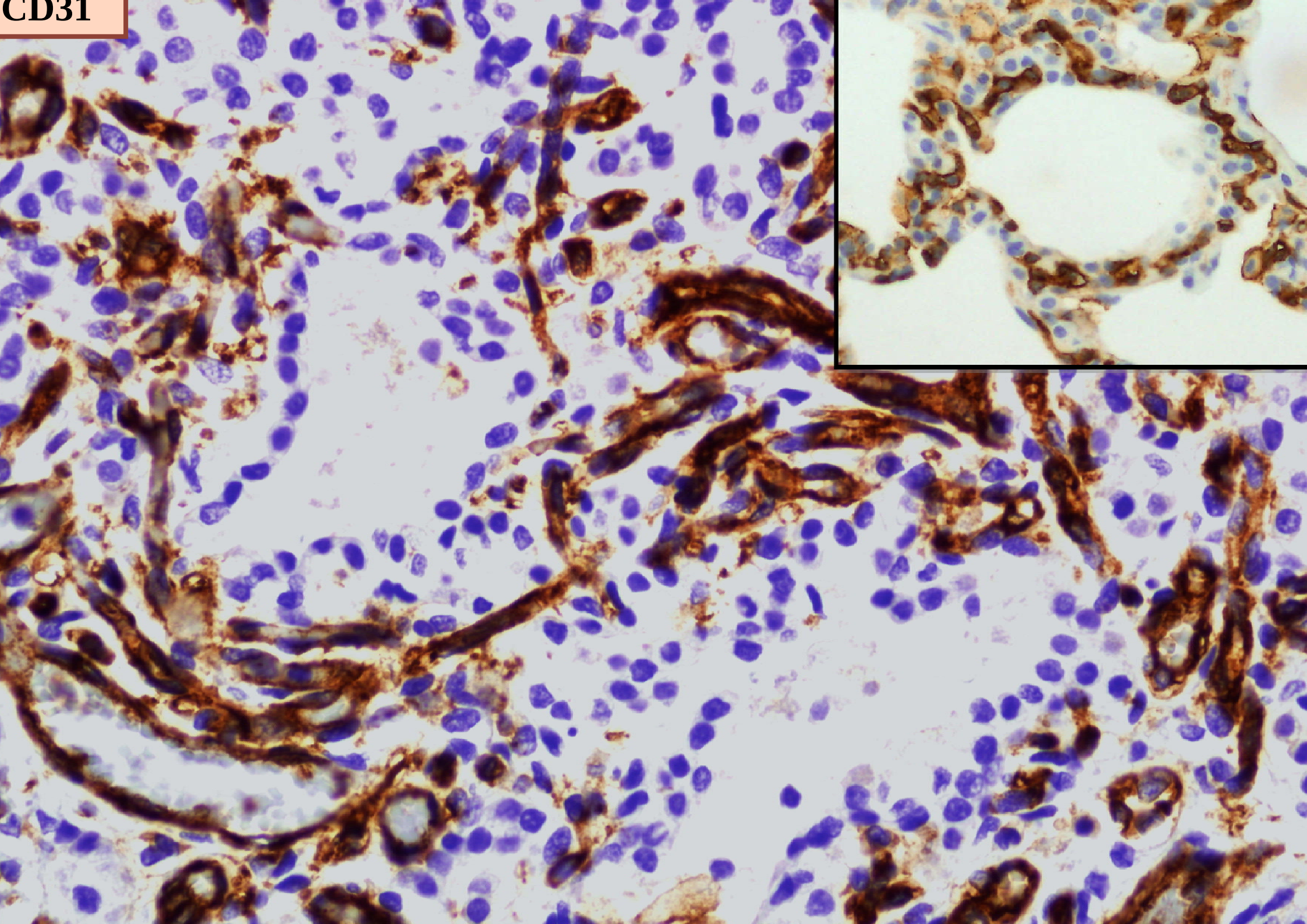
CD31

DIAGNÒSTIC DEFINITIU

Defecte del desenvolupament pulmonar tipus displàsia alveolo-capil·lar amb mala alineació de venes.

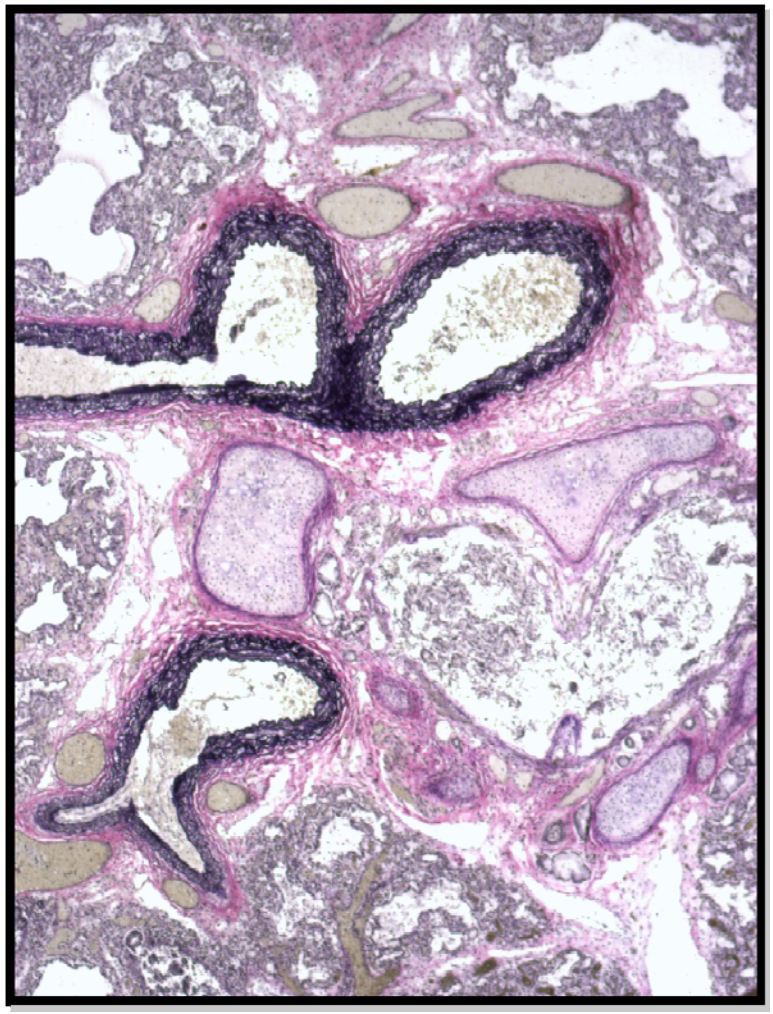

- Mal desenvolupament dels lòbuls pulmonars.
- Malposició de les venes pulmonars adjacents a les arteries preacinars i arterioles intraacinars.
- Hiperplàsia de la capa mitja de les arteries pre i intraacinars.
- Disminució dels capil·lars en els septes alveolars.
- Congestió venosa marcada.

ESTUDI GENÈTIC

S'ha demostrat un paper important del gen *FOXF1* (16q24), trobant-se mutacions en un 40% dels casos de DAC/MVP. La proteina codificada per aquest gen està implicada en el desenvolupament del parènquima pulmonar i el teixit embrionari del qual sorgeixen el vasos sanguinis pulmonars. A més s'han trobat pacients amb deleccions en el gen *FOXF1* que a més d'estar afectes de DAC/MVP, també presenten anomalies cardíaques, gastrointestinals (frequentement atresies, encara que en més rares ocasions onfalocele) i del tracte urinari.

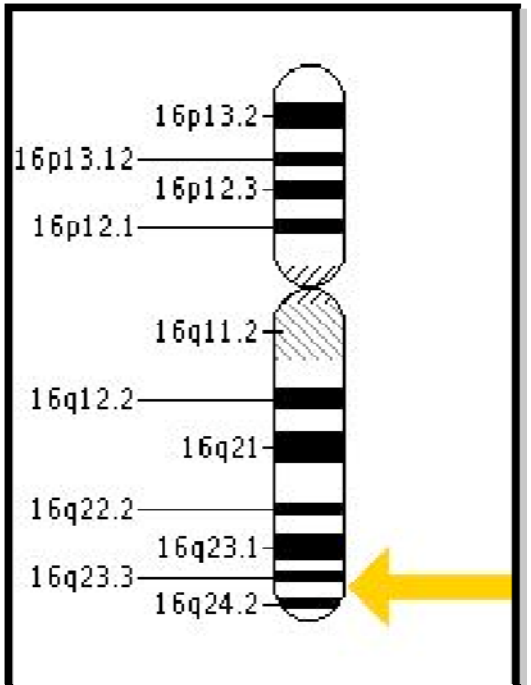

Stankiewicz P, Sen P et al. Genomic and genic deletions of the FOX gene cluster on 16q24.1 and inactivating mutations of FOXF1 cause alveolar capillary dysplasia and other malformations. Am. J. Hum. Genet. 2009 Jun;84(6):780–91.

Bishop NB, Stankiewicz P, Steinhorn RH. Alveolar Capillary Dysplasia. Am. J. Respir. Crit. Care Med. 2011 Jul 15;184(2):172–9.

ESTUDI GENÈTIC

Department of Molecular and Human Genetics at Baylor College of Medicine in Houston

Es realitza estudi del DNA on el que s'observa una mutació patogènica en el gen *FOXF1* (mutació frameshift en el primer exó) que reafirma el nostre diagnòstic.

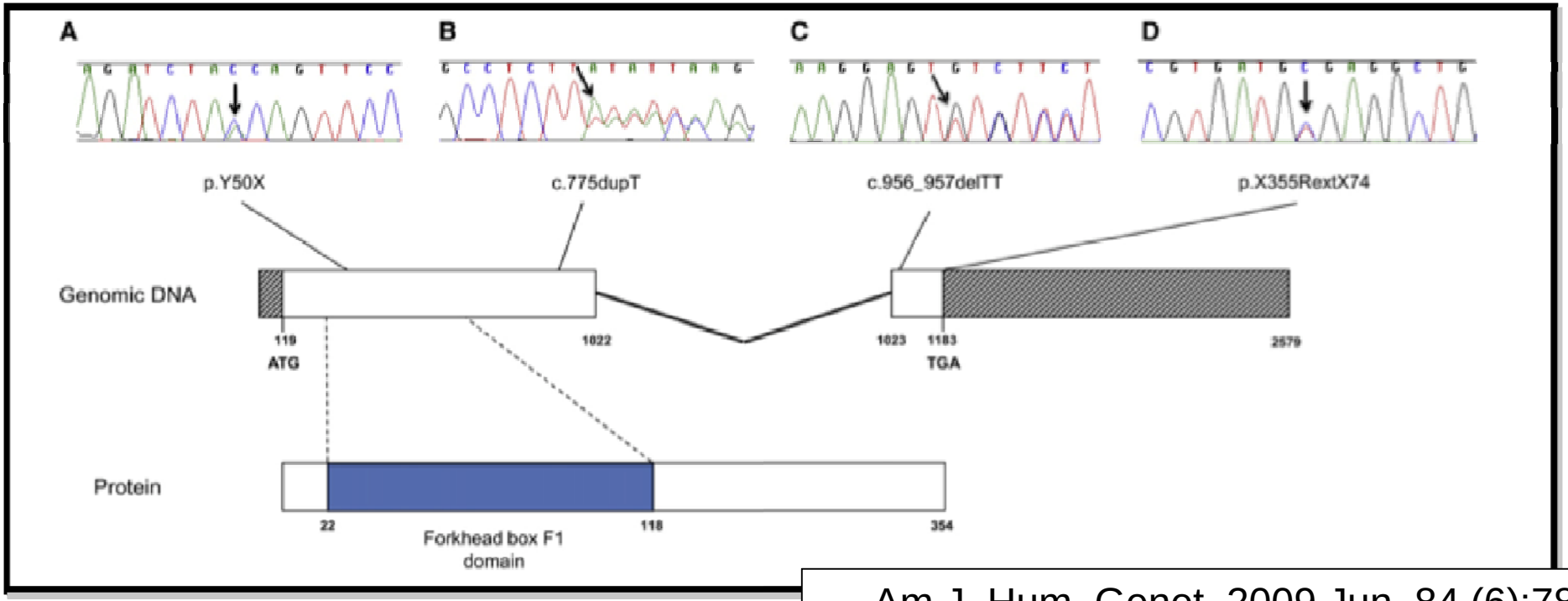

Am J. Hum. Genet. 2009 Jun, 84 (6):780-91

ESTUDI GENÈTIC

Department of Molecular and Human Genetics at Baylor College of Medicine in Houston

Estudi de DNA del pare i de la mare: NEGATIU per mutacions en el gen FOXF1

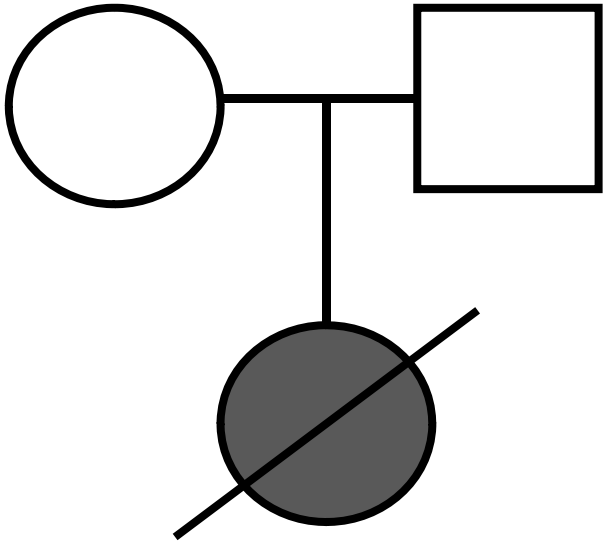

MUTACIÓ de "NOVO"

Probabilitat de nou fill afecte de DAC/MVP: MOLT BAIXA

DAC/MVP

La DAC/MVP és una patologia RARA.

Prevalencia infraestimada: Morts sense autòpsia, casos etiquetats com HPPRN, grans malformacions associades, experiència del patòleg…

Encara avui es diagnòstica amb autòpsia en un 90% dels casos, i només en un 10% en mostres pulmonars *premortem.*

Transplant pulmonar: única opció terapèutica per allargar la vida a aquests malalts (no hi ha descrit cap cas).

El diagnòstic precoç de la malaltia és el primer pas per intentar arribar a temps per fer el trasplantament.

S'han trobat mutacions del gen *FOXF1* (16q24) en un 40% dels casos.

BIBLIOGRAFIA

1. Langston C y Dishop MK. Diffuse Lung Disease in Infancy: A Proposed Classification Applied to 259 Diagnostic Biopsies. Pediatr Dev Pathol 2009, 12:421-37

2. Bishop NB, Stankiewicz P, Steinhorn RH. Alveolar Capillary Dysplasia. Am. J. Respir. Crit. Care Med. 2011 Jul 15;184(2):172–9.

3. Stankiewicz P, Sen P, Bhatt SS, Storer M, Xia Z, Bejjani BA, et al. Genomic and genic deletions of the FOX gene cluster on 16q24.1 and inactivating mutations of FOXF1 cause alveolar capillary dysplasia and other malformations. Am. J. Hum. Genet. 2009 Jun;84(6):780–91.

4. Hung S-P, Huang S-H, Wu C-H, Chen W-C, Kou K-E, Wang N-K, et al. Misalignment of lung vessels and alveolar capillary dysplasia: a case report with autopsy. Pediatr Neonatol. 2011 Ago;52(4):232–6.

5. Galambos C, deMello DE. Molecular mechanisms of pulmonary vascular development. Pediatr. Dev. Pathol. 2007 Feb;10(1):1–17.

GRÀCIES