Visión crítica de la Historia Clínica Electrónica, desde una perspectiva clínica

Dr. Rafael Cuenca

1977 1985 1990 1991 1993 2000 2003 aprox 2015

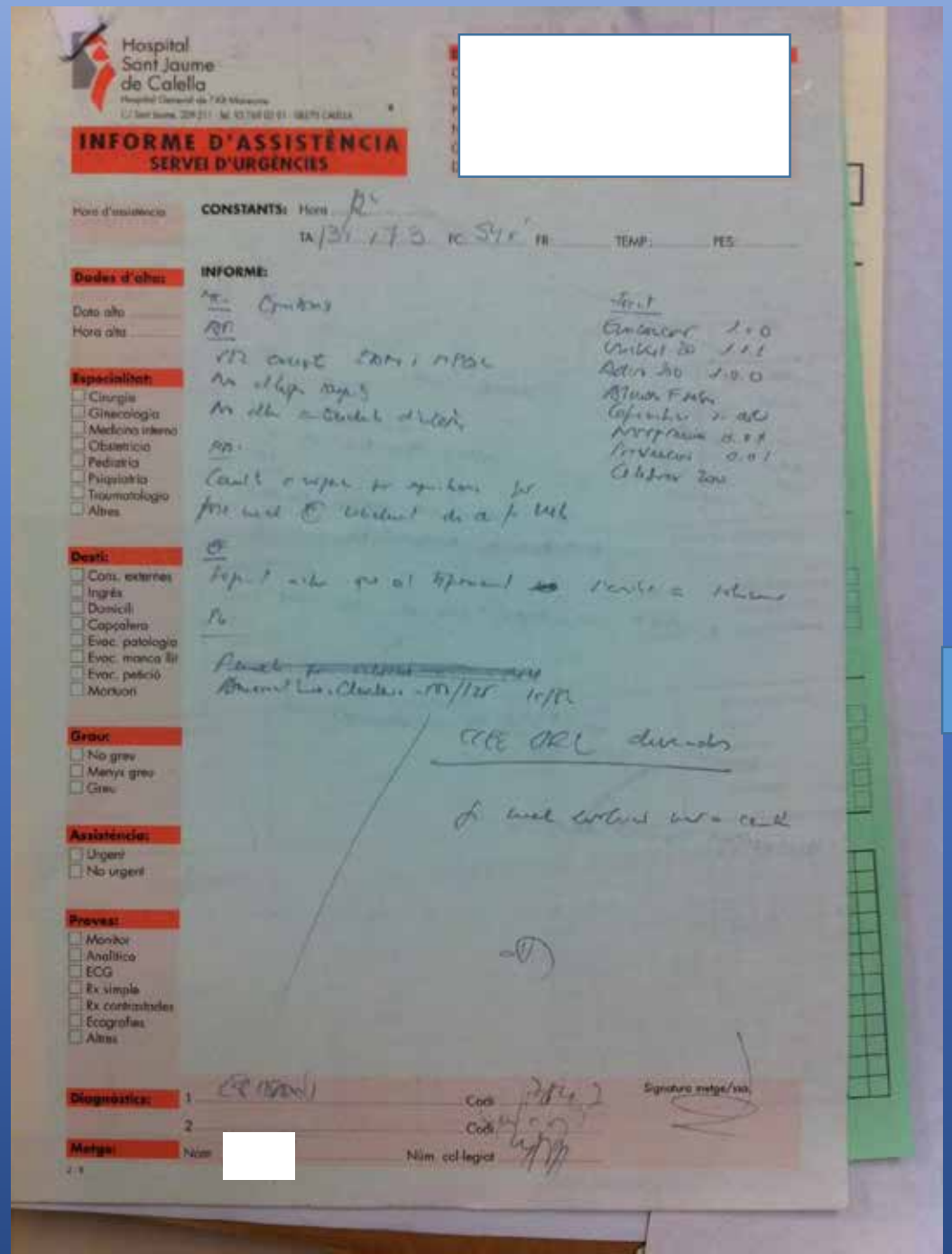

HOSPITAL COMARCAL
Sant Jaume de Calella

Corporació de Salut del Maresme i la Selva

Sant Jaume, 219-217 09370 Calella
Tel. 93 769 02 01 Fax 93 766 06 76

Informe d'assistencia post-hospitalització

Núm. Assistència **H.C.** **DNI**
Nom i cognoms **Edat** 85 **Sexe** H
Domicili **Població** MALGRAT DE MAR **Codi postal** 08380
Telèfon 0 **CIP** **Finançament** SCS
Centre o Servei Medicina interna
Data ingres 06/03/2015 **Data alta** // **Llit** 101-2
Metge/essa
Metge/essa sol·licitant servei

☐ Hospitalització ☐ Urgències ☐ Consulta Externa

Paciente de 85 años fumador de 3 pag/d hasta 2003, sin hábito enólico de unos 100 g/d (en la actualidad 20-30 g/d) alergico a Nolotil (angioedema), con antecedentes de:

- Intervenido de cataratas ambos ojos en 2003 y 2006
- Lipoma en region posterolateral de hemitoraz Izq desde hace unos 20 años
- Conjuntivitis aguda en XI/06, tto farmacologico buena resolucion.
- Sd túnel carpiano
  - EMG (8-11): L'estudi neurogràfic sensitiu a ESE msotra absència de SNAP de nervi cubital, disminució de l'amplitud del SNAP de n medià D , amb allargament de la LDS i disminució de la VCS del mateix a través de carp. L'estudi neurogràfic motor a ESE mostra LDM de n medià en límit sup de la normalitat i disminució d'aprox un 40 % de la VCM del CMAP de n cubiatl a través de colze. CONCLUSIONES: Compatible amb: - ATRAPAMENT MODERAT DE NERVI MEDIÀ ESQUERRE EN COLZE.- A valorar descompressió segons símptomes - ATRAPAMENT GREU DE NERVI CUBITAL EN COLZE ESUQERRE, sense canvis significtaius respecte a estudi de fa 1,5 anys.
- Estreñimiento desde 2010
  - Valorado en el CAP se solicitó EO
    - Enema opaca (Agosto-10): Examen difícil de realizar por la falta de movilización del paciente y escasa colaboración. Ampolla rectal de morfología normal. Espacio presacro preservado. Sigma de morfología normal. No se aprecian divertículos ni áreas de estenosis. Angulos esplénico y hepático del colon sin alteraciones visibles. Ciego de morfología normal. Pequeños defectos de replección a nivel del colon descendente, parte del sigma y ciego que son atribuibles en principio a restos fecaloideos, sin poder descartar la presencia de alguna formación polipoidea subyacente. A valorar la posibilidad de colonoscopia. Válvula ileocecal competente.
  - En Agosto-10 se solicitó IC a Digestivo para valorar FCC (prevista para el 5-11-10)
  - Valorado en C.Ext M.I. (Dra Olive) el 5-11-10 se propuso FCC via UCSI a lo que el paciente se negó
  - En I-11 acudió a UCIAS por estreñimiento que precisó administración de un enema
- Tumoracion vesical desde III-12 , tratado con RTU y BCG intravesical
    - Cistoscopia: uretra sense alteracions, pròstata bilobulada petita, tumor vesical papil·lar d'uns 2-3 cm a coll vesical/cara lateral esquerra amb signes de sagnat recent. Petites àrees eritematoses i petèquies en algunes zones de la bufeta

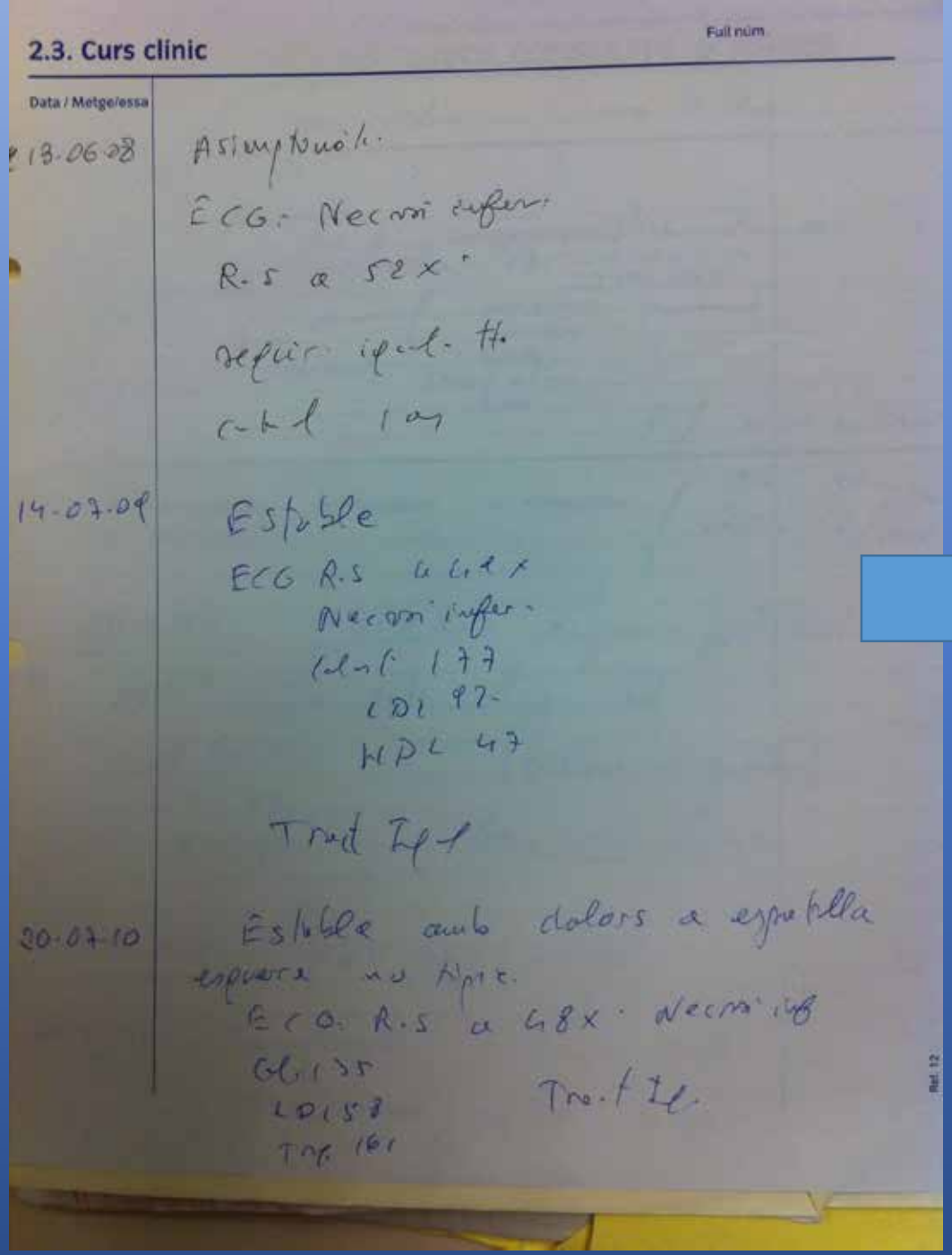

2.3. Curs clinic

Full núm

Data / Metge/essa

13.06.08 Asimptomàtic.
ECG: Necrosi inferior
R.S a 52 x'
seguir ipol. Hta
c-k-l 1 any

14-07-09 Estable
ECG R.S a 61 x
Necrosi inferior
Colest 177
LDL 97
HDL 47

Trat Ipol

20-07-10 Estable amb dolors a espatlla esquerra no Hpit.
ECG. R.S a 68x. Necrosi inf
Glic 135
LDL 58
Trig 161
Trat Ipol.

▶ 17/03/2015- 14:00

11 - HCC
Medicina interna
Mèdic
NORMAL

1) BNCO
. Mejor. Menos disnea. No sibilantes, SatO2 94% c/O2
. Cultivo de esputo: pseudomonas aeruginosa sensible a todos los antibioticos testados
. Hemos negativos
. Mantengo cipro oral
. Antes del alta pedir IC a Neumo para valorar tto nebulizado. Tb podria intentarse tto con claritromicina o azitromicina oral
. IC UFISS: Ya se planteó Llarga estada en I-15 y el paciente no lo aceptó. Se presentará en la reunión de hoy

2) CPC
. Tras aumentar la dosis de furosemida han mejorado los edemas

3) Anemia ferropenica con hemocult + (Ferritina 21)desde V-14. No aceptó endoscopias
. Hb 8.8, VCM/HCM 75/22. 10.9, VCM 82
. En tto con Fe oral
. Hb de hoy 9.9.
. Ferritina 129. IST 21
. No tiene indicacion de Fe parenteral

4) DM
. Ultima HbA1c 6.5% (VII-14)
. En casa Gliclazida
. Ahora Lantus y Apidra
. Reflos 79-178-247. Hoy 116
. Mantengo pauta

5) Hiperlipemia
. Ultimo control (VII-14): CLDL 53, TG 94

6) Ca de vejiga
. Ha hecho orina hematica
. Sedimento: > 100 Hties
. Citologia orina (12-3-15):
- ESCASSES CÈL·LULES EPITELIALS AMB ATÍPIA (continuar estudi).
- PRESÈNCIA DE CRISTALLS NO FILIATS
. Avisado a Dr Armora de ello

7) Alt F tiroidea
. TSH 0.20 (N>0.30), T3 libre 1.38 (N> 2.0), T4 libre 0.98 (N=0.93-1.7)

8) Flutter SV reciente revertido a RS con amiodarona
. Mantengo amiodarona

Hospital Comarcal
Sant Jaume de Calella
NUMERO HISTORIA CLINICA
ALÈRGIES / REACCIONS ADVERSES
GR. VASC

Benvingut/da a l'Estació de Treball Clínic

S'ha identificat correctament.
Si us plau, premi ENTRAR per a treballar

ENTRAR

www.sisinf.com

INFORMES

Servei Actual	Autor	Data Creació	Autor Tancament	Data Tancament	Informe	Estudi	Tipus Document	Model	Indicador	Tipus
	<-TOTS->	<-TOTS->	<-TOTS->	<-TOTS->			<-TOTS->	<-TOTS->		<-TOTS->
Medicina interna		09/03/2015			CSMSInformeAlta2015032752205		Informe Alta	Dr. Cuenca	ASSIST	H
		06/03/2015		06/03/2015	Urg2015CSMS032750064		Informe Urgencies	HC Calella Castellà Genèrica (Model antic)	ASSIST	U
		18/02/2015		13/03/2015	UFISS2015CSMS022733211		Informes Ufiss	Calella	ASSIST	S
Medicina interna		10/02/2015		10/02/2015	RADX2015CSMS022724681		Informe Radiologia	TC Toracico	SSCC	GR
Medicina interna		09/02/2015		04/03/2015	CSMSInformeAlta2015022723636		Informe Alta	Genèrica	ASSIST	H
		06/02/2015		06/02/2015	Urg2015CSMS022721880		Informe Urgencies	HC Calella Català Genèrica (Model Antic)	ASSIST	U
		26/01/2015		26/01/2015	RADX2015CSMS012709500		Informe Radiologia	RVP	SSCC	GR
Medicina interna		20/01/2015		04/02/2015	CSMSInformeAlta2015012704246		Informe Alta	Genèrica	ASSIST	H
		17/01/2015		19/01/2015	Urg2015CSMS012702435		Informe Urgencies	Genèrica en blanc Calella	ASSIST	U
		29/11/2014		01/12/2014	CSMSExt2014112663074		Informes Assistències Externes	PCC - Pla Interv.Indv. Compartit	ASSIST	E
UPO		25/11/2014		25/11/2014	CSMSInformeAlta2014112658054		Informe Alta	Genèrica	ASSIST	H
UPO		25/11/2014		25/11/2014	CSMSInformeInf2014112658093		Informes Infermeria	HCC - Infermeria	ASSIST	H
		21/11/2014		21/11/2014	Urg2014CSMS112655598		Informe Urgencies	HC Calella Català Genèrica (Model Antic)	ASSIST	U
Medicina interna		20/10/2014		28/10/2014	CSMSInformeAlta2014102621210		Informe Alta	Dr. Cuenca	ASSIST	H
		19/10/2014		19/10/2014	Urg2014CSMS102620790		Informe Urgencies	Genèrica en blanc Calella	ASSIST	U
Medicina interna		01/10/2014			CSMSInformeAlta2014102602410		Informe Alta	Dr. Cuenca	ASSIST	H
Medicina interna		01/10/2014		10/10/2014	CSMSInformeAlta2014102602414		Informe Alta	Dr. Cuenca	ASSIST	H
		29/09/2014		30/09/2014	Urg2014CSMS092600453		Informe Urgencies	HC Calella Castellà Genèrica (Model antic)	ASSIST	U
Medicina interna		08/09/2014		15/09/2014	CSMSInformeAlta2014092583887		Informe Alta	Genèrica	ASSIST	H
		05/09/2014		05/09/2014	Urg2014CSMS092582242		Informe Urgencies	HC Calella Castellà Genèrica (Model antic)	ASSIST	U
		02/09/2014		02/09/2014	RADX2014CSMS092578986		Informe Radiologia	RVP	SSCC	GR
Medicina interna		30/07/2014		06/08/2014	CSMSInformeAlta2014072549891		Informe Alta	Dr. Cuenca	ASSIST	H
		27/07/2014		28/07/2014	Urg2014CSMS072547411		Informe Urgencies	HC Calella Català Genèrica (Model Antic)	ASSIST	U
Urologia		08/07/2014		22/07/2014	CSMSInformeAlta2014072530854		Informe Alta	Genèrica	ASSIST	H
		07/07/2014		07/07/2014	Consen201407CSMS2542803		Infome Consentiments Informats	Consentiment Informat	ASSIST	E
Urologia		07/07/2014		07/07/2014	CSMSCCEE2014072529374		Informe Consultes Externes	Pre-anestesia	ASSIST	H

Generalitat de Catalunya
Departament de Salut

HC3 Història Clínica Compartida a Catalunya

Desconnexió

Manual

CatSalut

Resum HC | Documents | Diagnòstics | Farmàcia | Immunitzacions | Curs Clínic Primària | Avisos

30

Documents

Des de 18-03-2005 fins 18-03-2015

- Tots
- DIAGNÒSTIC PER LA IMATGE
- INFORMES CLÍNICS
- LABORATORI-A. PATOLÒGICA

Cercar

S'ha trobat un total de 208 resultats. Mostrant del 183 al 189

Selec.	Data	Documents	Diagnòstic	Informació diagnòstic del centre	Servei	Centre
	24-03-2014	Radiologia			Radiodiagnòstic	Hospital Universitari Germans Trias i Pujol de Badalona
	24-03-2014	Radiologia				Hospital Universitari Germans Trias i Pujol de Badalona
	19-03-2014	Imatge Nuclear			Medicina Nuclear	Hospital Universitari Germans Trias i Pujol de Badalona
	19-03-2014	Radiologia				Hospital Universitari Germans Trias i Pujol de Badalona
	08-11-2013	Tomografia computada (TC)			Radiodiagnòstic	Hospital Universitari Germans Trias i Pujol de Badalona
	08-11-2013	Radiologia				Hospital Universitari Germans Trias i Pujol de Badalona
	12-11-2012	Radiologia	Fractura tancada de columna lumbar, sense menció de lesió de			Hospital Universitari Germans Trias i Pujol de Badalona

Generalitat de Catalunya
Departament de Salut

HC3 Història Clínica Compartida a Catalunya

Desconnexió

Manual

CatSalut

Resum HC | Documents | Diagnòstics | Farmàcia | Immunitzacions | Curs Clínic Primària | Avisos

Documents

Des de 18-03-2005 fins 18-03-2015

- Tots
- DIAGNÒSTIC PER LA IMATGE
- INFORMES CLÍNICS
- LABORATORI-A. PATOLÒGICA

Cercar

S'ha trobat un total de 24 resultats. Mostrant del 1 al 7

Selec.	Data	Documents	Diagnòstic	Informació diagnòstic del centre	Servei	Centre
	07-03-2015	Informe d'urgències			Radiodiagnòstic	Hospital Universitari Germans Trias i Pujol de Badalona
	27-01-2015	Informe d'urgències			Urgències	Hospital Universitari Germans Trias i Pujol de Badalona
	20-01-2015	Informe d'infermeria a l'alta d'internament				Hospital Universitari Germans Trias i Pujol de Badalona
	19-01-2015	Informe mèdic alta internament			Altres unitats assistencials	Hospital Universitari Germans Trias i Pujol de Badalona
	18-11-2014	Informe d'urgències			Urgències	Hospital Universitari Germans Trias i Pujol de Badalona
	28-05-2014	Informe mèdic alta internament			Pneumologia	Hospital Universitari Germans Trias i Pujol de Badalona
	28-05-2014	Informe d'infermeria a l'alta d'internament				Hospital Universitari Germans Trias i Pujol de Badalona

Asistencia:

Historia:

BuscarPorNombre

Utilizar

Historia

Utilizar

Nota de Revision (Modificar Nota de Ingreso)

Nota de Ingreso

Urgencias

Consultas Externas

Antecedentes Patologicos

Exploraciones Complementarias

Tratamiento

Diagnosticos

Hábitos Tóxicos
Alérgias
Situación Basal
Entorno Social
Laborales

Revisar

Datos Administrativos

Listado de Pacientes Ingresados

Buscar Analiticas

Informe de Alta

Nota De Ingreso

Coquet
Loulou
Coco
Le Charretier BOUSSON
Le Chargeur LOUIS
Vous souhaitent une Bonne et Heureuse Année. Hippotese aussi !
Ne donner qu'au porteur de la présente

¿?

www.sarda.es

No hemos cambiado la forma de trabajar o …….
si la hemos cambiado ha sido para ir a peor!!!!

Años 80

- Historia Clínica
- Nota de Ingreso
- Curso Clínico
- Nota de Revisión
- Nota de Alta
- Informe de Alta

En la Actualidad

- Nota de Ingreso

Informe de Alta

- Curso Cínico

Que ventajas tiene la HCE tal como está estructurada?

- La letra se entiende
- Se ha sustituido un archivo clásico por un archivo informático
  - Es mas fácil encontrar un documento
  - Es más difícil que se pierdan documentos importantes del paciente

- Los documentos, una vez cerrados, son inmodificables
- **DENTRO DE LA HCE ESTA TODA LA INFORMACIÓN MÉDICA DEL PACIENTE!!!**

- Se ve mas moderna !!!

Que problemas tiene la HCE tal como está estructurada?

- Se ha cambiado el bolígrafo por el teclado y el folio por el Word

- No hemos cambiado nuestra forma de trabajar
  - Repetición hasta el infinito de los mismos datos, algunos de ellos discordantes
    - Situación basal
    - Entorno social
    - Antecedentes laborales
    - Antecedentes familiares
    - Habitos tóxicos
    - Antecedentes patológicos controlables o no

- En cada asistencia, salvo en los controles de consultas externas, cada medico que atiende al paciente escribe un resumen más o menos completo de los problemas de salud

- Conforme va aumentando el número de documentos que tiene un paciente, se hace más difícil buscar el que necesitamos
  - Es imposible, ni tan solo leer en diagonal, todos los documentos de algunos pacientes (PUEDE PERDERSE INFORMACIÓN IMPORTANTE)

- **No es eficiente**
  - En teoría los médicos clínicos trabajamos para:
    - Interpretar los síntomas/signos del paciente para poder realizar un diagnóstico y ofrecer el mejor tratamiento posible
    - Plasmar en documentos lo que realizamos
    - Contribuir a la elaboración de la Historia Clinica del Paciente
  - En la actualidad el tiempo que dedicamos a escribir y sobretodo a buscar información es excesivo
    - Ese tiempo podría ser utilizado
      - Para visitar más pacientes
      - Para pensar más en lo que hacemos con nuestros pacientes

- NO ES SEGURA PARA EL PACIENTE PORQUE MUCHOS DATOS SON INCOMPLETOS

Dentro de la HCE esta toda la información del paciente; pero ……

….. lo difícil es buscarla !!!!!!!

mercado actual

PEREZ PEREZ, JOAN 63 Fumador de 1 paq/d hasta 2008, Enolismo de 40 g/d

Alergia a Penicilina (angioedema)

Fecha	Problema
18-5-12	Hiperlipemia
23-9-13	Insuficiencia renal cronica
15-2-14	Infarto agudo de miocardio
15-4-14	Cirrosis hepática

+

Ligera pedida de memoria, reconoce a familiares
Deambula con caminador, Precisa ayuda para subir escaleras
Precisa ayuda para la higiene
Come por si solo
Controla esfinteres

Fecha Inicio	Nombre Comercial	Nombre Farmacologico	Dosis
15-2-14	Adiro	AAS 100 mg	0-1-0
15-2-14	Omeprazol	Omeprazol 20 mg	1-0-0
1-2-05	Dianben	Metformina 850 mg	1-0-1
22-7-09	Insulina Lantus	Insulina Glargina	0-0-32
11-11-13	Acovil	Ramipril 10 mg	1-0-0
20-2-14	Plavix 75 mg	Clopidogrel 75 mg	1-0-0
20-2-14	Cardyl 80 mg	Atorvastatina 80 mg	0-0-1

-
+

Cirrosis hepática

Diagnosticada a raíz de Hemorragia digestiva alta y ascitis

Editar

Rx torax

Gastroscopia

Ecografia abdominal

	2-3-10	5-8-11	10-3-12	2-2-13	8-9-14	2-3-15
AST/ALT						
FA/GGT						
Bilirrubina						
Hb						
Plaquetas						
Leucocitos						
QUICK						
INR						
Albumina						
Gammaglobulina						

Analitica

Tiena más edemas y ascitis. La función renal se mantiene estable. Aumento la dosis de espironolactona a 200 mg/d

Otras Expl

Cancelar

Salir y Grabar

Paciente ya conocido en la Primaria y quizar también en el Hospital que acude por primera vez a la C.Ext

¿Fuma?
¿Bebe?
¿Tiene alergias?
¿Que enfermedades ha tenido?
¿Que tratamiento toma?

Información redundante
Perdida de tiempo!!!
Sólo es útil para confirmar o descartar

Explíqueme que le pasa. Porque ha venido?

RCUENCA - Microsoft Internet Explorer proporcionado por Hosp.Sant Jaume Calella

Corporació de Salut del Maresme i la Selva

iETC Estació de treball clínic

6inf Solucions per a sistemes d'informació sanitària

TESIS HCE

Història/Nom pacient:

barbero prieto

Història

- Cerca Interconsultes
- Tasques
- Preadmissió
- Quiròfans
- **Hospitalització**
  - Cens Hospitalització
- **Consultes Externes**
  - CC.EE. Hospital
- Primària
- **Urgències**
- **Soci-Sanitari**
- **Exploracions C.**
- **Laboratori**
- Rehabilitació
- **SIRE**
- **Gestió de Peticions**
- **MHDA**

CENS HOSPITALITZACIÓ

Tots els llits

18/03/2015 12:21:33 Actualitzar LB MICRO RX CIT EC EC CE

Núm. Història	Accions	Pacient	Alarmes Int. Ter.	Pauta Sintrom	Edat	Al·lèrgies	Dies Estada	Val	Alta Prevista	Reserva Llit	Hab/Llit	Metge	Recep. Pend.	Tipus Activitat	Situació Petitori	Estudi	Informe	Diagnòstic	Servei	Àmbit
Historia		Nombres			85	A	13	MCA			C101-2	Nombres						BRONQUITIS CRONICA OBSTRUCTIVA	Medicina interna	
					81	A	9				C102-1				EC			PROSTATITIS INESPECIFICADA; PR	Medicina interna	
					64	A	14				C102-2				EC			HEPATOPATIA CRONICA INESPECIFI	Medicina interna	
					69	A	5	PCC			C107-2				EC			INSUFICIENCIA CARDIACA INESP.;	Medicina interna	
					83	A	11				C110-2				EC			FLEBITIS I TROMBOFLEBITIS LLOC	Medicina interna	
					65	A	8				C202-1							TEP bilateral	Medicina interna	
					78	A	20				C205-1							EPOC	Medicina interna	
					69	A	7				C206-2				EC			DISPNEA I ANORMALITATS RESPIRA	Medicina interna	
					92	A	10				C214-2							INSUFICIENCIA CARDIACA INESP.;	Medicina interna	
					74	A	7	PCC			C311-1							PSEUDOMONA	Medicina interna	

10 pacients trobats

CABRERA GARCIA FRANCISCO -

Corporació de Salut del Maresme i la

HISTORIAL PACIENT

- Hospitalitzacions
- Urgències
- Consultes Externes
- Exploracions
- Radiologia
- Quiròfans
- Laboratori
- Biòpsia
- Citologia
- Hospital Dia
- PADES
- UFISS
- Rehabilitació
- Derivacions

- Farmàcia
- Medicació Ambula.
- Primària
- Informes
- Curs Clínic
- Interconsultes
- Episodis
- Petitori
- Proves pendents
- Estudis
- Antecedents
- Al·lèrgies
- Hist. Receptes
- Valoracions
- Docs. Digitalitzats
- C. Constants
- SIRE-Prescripcions
- Vacunacions
- Ordres Mèdiques
- MHDA

Gestió Informes - Microsoft Internet Explorer proporcionado por Hosp.Sant Jaume Calella

Corporació de Salut del Maresme i la Selva

[redacted]
Servei: Medicina interna **Situació:** Hab/Llit C202-1
Metge: [redacted] **Edat:** 65 **Sexe:** H
Diagnòstic: SIMPTOMES GENERALS

6inf Solucions per a sistemes d'informació sanitària

DR. CUENCA: 15H004177 Imprimir

Inicio Insertar Diseño de página Referencias Correspondencia Revisar Vista

Pegar Portapapeles Verdana 10 Fuente Párrafo Énfasis ¶ Epígrafe ¶ Normal Cambiar estilos Edición

HOSPITAL COMARCAL
Sant Jaume de Calella
Sant Jaume, 219-217 09370 Calella
Tel. 93 769 02 01 Fax 93 766 06 76

Informe d'assistencia post-hospitalització

Núm. Assistència [redacted] **H.C.** [redacted] **DNI** [redacted]
Nom i cognoms [redacted] **Edat** 65 **Sexe** H
Domicili [redacted] **Població** PINEDA DE MAR **Codi postal** 08397
Telèfon [redacted] **CIP** [redacted] **Finançament** SCS
Centre o Servei Medicina interna
Data ingres 11/03/2015 **Data alta** //
Metge/essa [redacted]
Metge/essa sol·licitant servei

☐ Hospitalització ☐ Urgències ☐ Consulta Externa

Signatura del/de la metge/essa
[redacted]

Curs Clínic - Microsoft Internet Explorer proporcionado por Hosp.Sant Jaume Calella

ALTA CURS CLÍNIC

Usuari [redacted] **Data/Hora** 18/03/2015 - 12:49
Servei* Medicina interna
Unitat Funcional*
Tipus Curs Clínic* Mèdic
Tipus d'apunt* NORMAL Privat

Estilo del párr... Tipos de fue... T... Tam... Zoom

Acceptar Cancel·lar

6inf Solucions per a sistemes d'informació sanitària TESIS HCE

sistència: <--Tots-->

6/03/2015 09:46	14/03/2015 23:12	14/03/2015 22:20	14/
5H004177	15H004177	15H004177	15H
-	-	129	
-	-	69	
-	-	36.9	
-	-	89	
-	-	93	
-	-	-	
212	252	-	

INFORMES

Servei Actual	Autor	Data Creació	Autor Tancament	Data Tancament	Informe	Estudi	Tipus Document	Model	Indicador	Tipus
	<-TOTS->	<-TOTS->	<-TOTS->	<-TOTS->			<-TOTS->	<-TOTS->		<-TOTS-
Medicina interna		09/03/2015			CSMSInformeAlta2015032752205		Informe Alta	Dr. Cuenca	ASSIST	H
		06/03/2015		06/03/2015	Urg2015CSMS032750064		Informe Urgencies	HC Calella Castellà Genèrica (Model antic)	ASSIST	U
		18/02/2015		13/03/2015	UFISS2015CSMS022733211		Informes Ufiss	Calella	ASSIST	S
Medicina interna		10/02/2015		10/02/2015	RADX2015CSMS022724681		Informe Radiologia	TC Toracico	SSCC	GR
Medicina interna		09/02/2015		04/03/2015	CSMSInformeAlta2015022723636		Informe Alta	Genèrica	ASSIST	H
		06/02/2015		06/02/2015	Urg2015CSMS022721880		Informe Urgencies	HC Calella Català Genèrica (Model Antic)	ASSIST	U
		26/01/2015		26/01/2015	RADX2015CSMS012709500		Informe Radiologia	RVP	SSCC	GR
Medicina interna		20/01/2015		04/02/2015	CSMSInformeAlta2015012704246		Informe Alta	Genèrica	ASSIST	H
		17/01/2015		19/01/2015	Urg2015CSMS012702435		Informe Urgencies	Genèrica en blanc Calella	ASSIST	U
		29/11/2014		01/12/2014	CSMSExt2014112663074		Informes Assistències Externes	PCC - Pla Interv.Indv. Compartit	ASSIST	E
UPO		25/11/2014		25/11/2014	CSMSInformeAlta2014112658054		Informe Alta	Genèrica	ASSIST	H
UPO		25/11/2014		25/11/2014	CSMSInformeInf2014112658093		Informes Infermeria	HCC - Infermeria	ASSIST	H
		21/11/2014		21/11/2014	Urg2014CSMS112655598		Informe Urgencies	HC Calella Català Genèrica (Model Antic)	ASSIST	U
Medicina interna		20/10/2014		28/10/2014	CSMSInformeAlta2014102621210		Informe Alta	Dr. Cuenca	ASSIST	H
		19/10/2014		19/10/2014	Urg2014CSMS102620790		Informe Urgencies	Genèrica en blanc Calella	ASSIST	U
Medicina interna		01/10/2014			CSMSInformeAlta2014102602410		Informe Alta	Dr. Cuenca	ASSIST	H
Medicina interna		01/10/2014		10/10/2014	CSMSInformeAlta2014102602414		Informe Alta	Dr. Cuenca	ASSIST	H
		29/09/2014		30/09/2014	Urg2014CSMS092600453		Informe Urgencies	HC Calella Castellà Genèrica (Model antic)	ASSIST	U
Medicina interna		08/09/2014		15/09/2014	CSMSInformeAlta2014092583887		Informe Alta	Genèrica	ASSIST	H
		05/09/2014		05/09/2014	Urg2014CSMS092582242		Informe Urgencies	HC Calella Castellà Genèrica (Model antic)	ASSIST	U
		02/09/2014		02/09/2014	RADX2014CSMS092578986		Informe Radiologia	RVP	SSCC	GR
Medicina interna		30/07/2014		06/08/2014	CSMSInformeAlta2014072549891		Informe Alta	Dr. Cuenca	ASSIST	H
		27/07/2014		28/07/2014	Urg2014CSMS072547411		Informe Urgencies	HC Calella Català Genèrica (Model Antic)	ASSIST	U
Urologia		08/07/2014		22/07/2014	CSMSInformeAlta2014072530854		Informe Alta	Genèrica	ASSIST	H
		07/07/2014		07/07/2014	Consen201407CSMS2542803		Infome Consentiments Informats	Consentiment Informat	ASSIST	E
Urologia		07/07/2014		07/07/2014	CSMSCCEE2014072529374		Informe Consultes Externes	Pre-anestesia	ASSIST	H

Hospital Comarcal
Sant Jaume de Calella

Sant Jaume, 209-217 08370 Calella
Tel. 93 769 02 01 Fax 93 766 06 76
hcalella@salutms.cat

Corporació de Salut del Maresme i la Selva

Servei d'urgències i emergències

Núm. Assistència [redacted] **H.C.** [redacted] **DNI** [redacted]
Nom i cognoms [redacted] **Edat** 64 **Sexe** H
Domicili [redacted]
Població PINEDA DE MAR **Codi postal** 08397
Telèfon [redacted] **CIP** [redacted] **Finançament** GCE
Data ingrés 04-03-2015 **Hora ingrés** 12:52
Informe dirigit a

Varon de 64 años que acude remitido desde CAP por cuadro de perdida de peso, astènia y anorèxia de varios meses.
El paciente refiere cuadro de dolor en EEII e hipogastrio. Orinas oscuras. Ha seguido tratamiento con Diclofenaco por dolores en EEII

Antecedentes Patologicos
Sin alergias medicamentoses conocidas
Ex fumador desde 1992. Enolismo importante hasta hace 3 semanas
HTA
DLP
DM tipo 2 en tratamiento con Insulina y ADOs. Retinopatia diabètica, Polineuropatia somàtica y vegetativa, Nefropatia diabètica inicial.
Hiperuricemia con crisis de podagra
Artropatia
HBP
Apendicectomia, Faquectomia bilateral

Tel. 93 769 02 01 Fax 93 766 06 76

Informe d'assistencia post-hospitalització

Núm. Assistència [redacted] **H.C.** [redacted] **DNI** [redacted]
Nom i cognoms [redacted] **Edat** 74 **Sexe** H
Domicili [redacted] **Població** CALELLA **Codi postal** 08370
Telèfon **CIP** [redacted] **Finançament** SCS
Centre o Servei Medicina interna
Data ingres 12/03/2015 **Data alta** // **Llit** 306-1
Metge/essa [redacted]
Metge/essa sol·licitant servei

☐ Hospitalització ☐ Urgències ☐ Consulta Externa

Paciente de 74 años fumador de 2-3 paq/d hasta aprox 2004, con hábito enólico de más de 100 g/d hasta 2002, sin alergias conocidas con antecedentes de :

- Neumonia a los 12 años
- Apendicectomia a los 12 años
- Enolismo cronico desde los 25 años
- Pleuritis a los 35 años
- Intervenido de tumoración osea benigna a los 35 años
- Intoxicació enólica en Octubre-00 que cursó con rabdomiolisis
  - En los ultimos meses ingesta enolica importante (una botella de vodka al dia). Aproximadamente una semana antes del ingreso fue a la discoteca de su propiedad (actualmente cerrada) donde continuo con la ingesta enolica (20 botelllas de ron). Unos 4 dias antes del ingreso sufre caida al suelo con imposibilidad para levantarse. El dia del ingreso es encontrado en el suelo con frio. En los ultimos dias no habia ingerido alimentos
- Intoxicacion enolica en Mayo-2001
  - TAC craneal: trofia cerebral y cerebelosa
- Anemia en Mayo-01 durante el ingreso por la intoxicación enolica

	15-4-01	30-5-01	31-5-01	1-6-01	5-6-01	8-6-01	12-6-01
Hb	11.1	9.6	6.7	6.6	13.1		
AST/ALT			309/109		132/70	164/83	111/78
FA/GGT			703/1421		830/1448	601/1042	553/801
Bili			6.7		10.5	9.8	5.3

  - Bajó el Hto en 8 puntos (La Hb pasó de 9.6 a 6.7)
  - Gastroscopia: esofago, anastomosis y primeros centrimetos de asas noormales. No restos hematicos
  - Se interpretó la anemización como secundaria a hematomas por traumaismos en el contexto de la intoxicación enolica (al llegar a UCIAS sangraba activamente por las heridas de la cara y un existia epistaxis). Se decidió transfundir 3 concentrados de Hties
  - TAC abdominal: No imágenes de recidiva de la neoplasia biliar ni gástrica
- Alteración de la función hepática en 2001 en forma de colestasis
  - Ecografia abdominal: hepatomegalia, higado esteatosico, no LOE. Microlitiasis biliar sin signos de colecititis. Via biliar intra y extrahepatica no dilatada
- Bacteriemia por citrobact freundii en 2001 durante el ingreso por la intoxicación enolica

Tel. 93 769 02 01 Fax 93 766 06 76

  - Rx: tractos fibrosos en LSI
  - Citologias de esputo: negativas
  - BK de esputo: Ziehl y Lowenstein negativos
- Adenocarcinoma gastrico diagnosticado a los 56 años
  - Gastrectomia y esofagoyeyunostomia en Y de Roux; y quimioterapia
  - Ultimo control (IX-99): remisión completa
- Carcinoma transicional de vejiga grado 2/4 diagnosticado a los 59 años a raiz de macrohematuria
  - Tto: RTU
  - Ultimo control (IX-99): remisión completa
  - Citologias de orina de control negativas
- Carcinoma in situ de base de lengua en 2009
  - Tratado con laser
  - RNM cervico-facial de control (V-0): debido a la prsencia de prótesis dentales permamentes, el estudio presenta degradación de la imagen que impide la evaluación adecuada de la cavidad bucal y la lengua. Asimetría de la raiz de la lengua a predominio de aumento de tamaño izquierdo con captación tenue del contraste pero, debido a los artificios antes mencionados, la imagen no es representativa. Correlacionar con examen fisico. Se observa una imagen líquida, homogenea, de aprox. 25 mm, entre el paqueta vascular yugulocarotideo y el músculo ECM izquierdo, sugestivo de quiste del segundo arco branquial y mucho menos probable, ganglio con necrosis central. Igualmente, dados los antecedentes, completar con ecografía y PAAF No se observan lesiones óseas. Sin otras adenopatias de tamaño significativo Aumento del espesor de la mucosa y líquido en el seno maxilar izquierdo.
  - RNM cervico-facial (X-12): Se ha estudiado la región facial y cervical en los tres planos del esapcio, con administarción de contraste e.v. y se ha comparado con los estudios previos.Persiste irregularidad de la pared anterior de la orofaringe, relaicón con cirugía en el lado derecho de la base de la lengua. El lado izq protruye., muestra hiperseñal irregular y minimo dudoso incremnte la captación del contraste. Estos hallazgos no han variado en los diferentes estudios realizados previamente de contorl postquirúrgico, por lo que no se valoran como signos de recidiva local. Persisten adenopatías en el espacio entre la parótida y la submaxilar izq, que ya eran visibles previamente (desde el 2010). El resto del estuido está dentro de los límites de la normalidad. OD. 1- EXPLORACIÓN COMPATIBLE CON CAMBIOS POSTQUIRÚRGICOS.
- Tumoración laterocervial desde 2009
  - TAC faringe-cavum (VII-09): Estructuras nasofaríngeas y orofaríngeas sin hallazgos significativos. Correcta morfología de cavidad oral sin apreciarse hallazgos valorables en espacio sublingual y espacio submandibular. Artefactos provocados por la presencia de amalgamas dentarias. Espacio faríngeo mucoso dentro de la normalidad. Espacios grasos parafaríngeos, retrofaríngeo, prevertebral y masticador dentro de la normalidad. Ambas glándulas parótidas y submandibulares presentan una morfología correcta, sin observarse lesiones focales tras la administración de contraste e.v. Estructuras laríngeas y de hipofaringe dentro de la normalidad. No se aprecian adenopatías significativas a nivel de espacios carotídeos. Lesión quística, sin septos ni nodularidad de la pared, ovoidea, con diámetro máximo de 26mm, en espacio cervical posterior izq, comprimiendo (sin ocluir) la v. yugular izq, y que plantea el D/D entre quiste braquial (de la 2ª hendidura braquial) y el linfangioma, dando el Dx definitivo su PAAF. Sin hallazgos morfológicos significativos a nivel de glándula tiroides
  - Ecografia abdominal (VIII-09): Hígado de tamaño y morfología normales, de ecogenicidad aumentada, en relación con esteatosis, no pudiendo descartar hepatopatía asociada. No se visualizan lesiones focales. Porta permeable, de calibre normal aumentado. Vesícula biliar alitiásica. No dilatación de la vía biliar intra ni extrahepática. Páncreas visualizado parcialmente (cabeza y cuerpo) sin alteraciones

Generalitat de Catalunya
Departament de Salut

CatSalut

HC3 | Història Clínica Compartida a Catalunya

Desconnexió

Manual

76 anys

Resum HC | Documents | Diagnòstics | Farmàcia | Immunitzacions | Curs Clínic Primària | Avisos

Diagnòstics

Cerca diagnòstics Des de 31-03-2005 fins 31-03-2015 Cercar

S'ha trobat un total de 12 resultats. Mostrant del 1 al 10

1 2

Data	Diagnòstic	Origen	Servei	Centre
20-02-2015	Bronquitis no especificada com a aguda o crònica	CENTRES	-	
23-07-2013	Desaparició i mort de membre familiar	CENTRES	-	
03-03-2011	Exploració especial no especificada	CENTRES	-	
04-05-2010	Infecció del tracte urinari de localització no especificada	CENTRES	-	
04-12-2009	Artrosi no especificada	CENTRES	-	
20-09-2007	7 Hipercolesterolèmia pura	CENTRES	-	
31-08-2007	6 Diabetis mellitus no insulinodependent	CENTRES	-	
20-09-2001	Hipertensió (primària) essencial	CENTRES	-	
20-06-1987	Cardiopatia isquèmica crònica	CENTRES	-	
29-11-1973	Càlcul renal i ureteral	CENTRES	-	

Llegenda

09-05-2012	Malaltia pulmonar obstructiva crònica no especificada	CENTRES	-
14-10-2011	Aneurisma d&#65533;aorta abdominal sense menció de ruptura	CENTRES	-
28-02-2011	Problema no especificat relacionat amb la dificultat de gestionar la vida	CENTRES	-
14-06-2009	Antecedents personals d&#65533;altres factors de risc especificats no classificats a cap altre lloc	CENTRES	-
07-07-2006	Consum de tabac	CENTRES	-
31-03-2006	Gestió ineficaç del règim terapèutic	CENTRES	-
21-05-2004	Hipertensió (primària) essencial	CENTRES	-
14-04-2004	Anèmia ferropènica	CENTRES	-
10-04-2015 **10-04-2015**	Anèmia per dèficit de ferro secundària a la pèrdua de sang (crònica)	CENTRES	
23-10-2012 **29-10-2012**	16 Neoplàsia maligna d'urèter	CMBD	Urologia

29-10-2012 **29-10-2012**	Neoplàsia maligna d'urèter	CENTRES
02-10-2012 **02-10-2012**	2 Neoplàsia maligna de bufeta urinària, part no especificada	CENTRES
18-08-2012 **18-08-2012**	4 Diarrea de presumpte origen infecciós	CENTRES
26-07-2012 **26-07-2012**	19 Epistaxi	CENTRES
20-02-2012 **20-02-2012**	4 Bronquitis crònica obstructiva amb bronquitis aguda	CENTRES
07-02-2012 **07-02-2012**	2 Obstrucció crònica de les vies respiratòries no classificada a cap altre lloc	CENTRES
31-01-2012 **31-01-2012**	Hematúria no especificada	CENTRES
30-01-2012 **30-01-2012**	4 Hematúria	CENTRES
29-06-2011 **29-06-2011**	Altres bursitis	CENTRES
27-02-2010 **27-02-2010**	5 Bronquitis crònica obstructiva amb exacerbació (aguda)	CENTRES

17-02-2010 **17-02-2010**	Entesitis no especificada	CENTRES
28-02-2008 **28-02-2008**	Altres gastroenteritis i colitis no infeccioses, i gastroenteritis i colitis no infeccioses no especificades	CENTRES
28-02-2008 **28-02-2008**	4 Infeccions intestinals mal definides	CENTRES
21-03-2007 **21-03-2007**	3 Oclusió d'artèria cerebral no especificada sense menció d'infart cerebral	CENTRES
20-02-2007 **20-02-2007**	5 Malaltia cerebrovascular aguda, però mal definida	CENTRES
07-02-2007 **07-02-2007**	Cataracta senil no especificada	CENTRES
05-03-2006 **05-03-2006**	Cataracta no especificada	CENTRES

Que tratamiento esta tomando el paciente en el momento en el que lo visitamos?

Corporació de Salut del Maresme i la Selva

Servei: Medicina interna **Situació:** Dispensari
Metge: **Edat:** 70 **Sexe:** H
UP Act.: - **UP Prod.:** -

6inf Solucions per a sistemes d'informació sanitària — TESIS

HISTORIAL PACIENT

- Hospitalitzacions
- Urgències
- Consultes Externes
- Exploracions
- Radiologia
- Quiròfans
- Laboratori
- Biòpsia
- Citologia
- Hospital Dia
- PADES
- UFISS
- Rehabilitació
- Derivacions

- Farmàcia
- Medicació Ambula.
- Primària
- Informes
- Curs Clínic
- Interconsultes
- Episodis
- Petitori
- Proves pendents
- Estudis
- Antecedents
- Al·lèrgies
- Hist. Receptes
- Valoracions
- Docs. Digitalitzats
- C. Constants
- SIRE-Prescripcions
- Vacunacions
- Ordres Mèdiques
- MHDA

SIRE

PRESCRIPCIONS | MISSATGES (!)

Vigents

Codi Prescripció	Medicament Núm. Prescripció	Dosi i freqüencia	Durada del tractament	Tipus de tractament
P1E136470509	COLCHIMAX 0,5/5MG 60 COMPRIMIDOS P1E136470509	1 UNITATS cada 12 HORES	SEGONS EVOLUCIÓ	LLARGA DURADA
P1E136470510	EFFERALGAN 1G 40 COMPRIMIDOS EFERVESCENTES P1E136470510	1 UNITATS cada 8 HORES	SEGONS EVOLUCIÓ	LLARGA DURADA
P1E136470513	GABAPENTINA NORMON 600MG 90 COMPRIMIDOS RECUBIERTOS PELICULA EFG P1E136470513	1 UNITATS cada 8 HORES	SEGONS EVOLUCIÓ	LLARGA DURADA
P1E136470516	ORFIDAL 1MG 50 COMPRIMIDOS P1E136470516	1 UNITATS cada 24 HORES	SEGONS EVOLUCIÓ	LLARGA DURADA
P1E136470520	OMEPRAZOL BEXAL 40MG 28 CAPSULAS P1E136470520	1 UNITATS cada 24 HORES	SEGONS EVOLUCIÓ	LLARGA DURADA
P1E136470521	NOVOMIX 30 FLEXPEN 100U/ML 5 PLUMAS PRECARGAD 3ML P1E136470521	34 UNITATS cada 24 HORES	SEGONS EVOLUCIÓ	LLARGA DURADA
P1E136470522	SINTROM 4MG 20 COMPRIMIDOS P1E136470522	1 UNITATS cada 24 HORES	SEGONS EVOLUCIÓ	LLARGA DURADA
P1E136470525	CAPSICIN CREMA 1 TUBO 50G P1E136470525	2 APLICACIÓ cada 24 HORES	SEGONS EVOLUCIÓ	LLARGA DURADA
P1E136470527	TRAMADOL CINFA 50MG 60 CAPSULAS EFG P1E136470527	1 UNITATS cada 8 HORES	SEGONS EVOLUCIÓ	LLARGA DURADA
P1E136470530	IRBESARTAN CINFA 75MG 28 COMPRIMIDOS EFG P1E136470530	1 UNITATS cada 24 HORES	SEGONS EVOLUCIÓ	LLARGA DURADA
P1E136470532	ALDACTONE 25MG 50 COMPRIMIDOS RECUBIERTOS PELICULA P1E136470532	0.5 UNITATS cada 24 HORES	SEGONS EVOLUCIÓ	LLARGA DURADA
P1E136470533	SIMVASTATINA STADA 10MG 28 COMPRIM RECUB PELIC EFG P1E136470533	1 UNITATS cada 24 HORES	SEGONS EVOLUCIÓ	LLARGA DURADA
P1E136470534	ZYLORIC 300MG 30 COMPRIMIDOS P1E136470534	1 UNITATS cada 24 HORES	SEGONS EVOLUCIÓ	LLARGA DURADA
P1E136470829	FUROSEMIDA CINFA 40MG 30 COMPRIMIDOS EFG P1E136470829	2 UNITATS cada 12 HORES	SEGONS EVOLUCIÓ	LLARGA DURADA

Curs Clínic - Microsoft Internet Explorer proporcionado por Hosp.Sant Jaume Calella

ALTA CURS CLÍNIC

Usuari **Data/Hora** 23/03/2015 - 14:57
Servei* Medicina interna
Unitat Funcional*
Tipus Curs Clínic* Mèdic
Tipus d'apunt* NORMAL Privat

Normal | Verdana | T... | 12px | Zoom

Tratamiento actual.
1. Dieta diabetico sin sal pobre en acido urico
2. Insulina Novomix 30 22-0-12
3. Sintrom s/pauta
4. Omeprazol 40 mg 1-0-0
5. Seguril 40 mg 2-2-0
6. Zyloric 100 ½-0-0
7. Aldactone 25 ½-0-0
8. Irbesartan 75 1-0-0
9. Trangorex 1 c/d (3 c/sem)
10. Simvastatina 10 mg 0-0-1
11. Efferalgan 1 g, a demanda (habitualmente 2-3 al dia)
12. Tramadol 50 1-1-1
13. Gabapentina 600 mg 1-1-1
14. Tardyferon 1-0-0,
15. Orfidal 0-0-0-1
16. Colchimax 1 cada 48 horas
17. Prednisona 5 mg 4-0-0 durante 1 semana

Acceptar | Cancel·lar

21/07/2014 21/07/2015

SIRE

PRESCRIPCIONS | MISSATGES (!)

Vigents

	Codi Prescripció	Medicament Núm. Prescripció
▶	P1E160201994	P1E160201994
▶	P1E160201995	CLAVERSAL 500MG 100 COMPRIMIDOS GASTRORRESISTENTES P1E160201995
▶	P1E160201997	GLICLAZIDA MYLAN 30MG 60 COMPRIMIDOS LIBERACION MODIFICADA EFG P1E160201997
▶	P1E160202000	EMCONCOR 10MG 60 COMPRIMIDOS RECUBIERTOS P1E160202000
▶	P1E160202001	CITALOPRAM CINFA 20MG 28 COMPRIMID RECUBIERTOS EFG P1E160202001
▶	P1E160202003	SINTROM 4MG 20 COMPRIMIDOS P1E160202003
▶	P1E160202006	METFORMINA TEVA 850MG 50 COMPRIMIDOS RECUBIERTOS CON PELICULA EFG P1E160202006
▶	P1E160202007	OMEPRAZOL BEXAL 20MG 28 CAPSULAS EFG P1E160202007
▶	P1E160202011	PARACETAMOL STADA 1G 40 COMPRIMIDOS EFG P1E160202011
▶	P1E160202013	ALOPURINOL TEVA 100MG 100 COMPRIMIDOS EFG P1E160202013
▶	P1E160202014	ATORVASTATINA CINFA 20MG 28 COMPRIMIDOS RECUBIERTOS PELICULA EFG P1E160202014
▶	P1E160202019	DIGOXINA KERN PHARMA 0,25 MG 50 COMPRIMIDOS P1E160202019
▶	P1E160202020	HYDRAPRES 25MG 30 COMPRIMIDOS P1E160202020
▶	P1E160202023	ELECOR 25MG 30 COMPRIMIDOS RECUBIERTOS CON PELICUL P1E160202023

Archivo Imprimir Correo electrónico Grabar Abrir

Germans Trias i Pujol Hospital

HOSPITAL UNIVERSITARI GERMANS TRIAS I PUJOL
Unitat d'Insuficiència Cardíaca

PRESCRIPCIÓ MÈDICA

Nom del pacient
HISTÒRIA

Data 29.09.2014

MEDICAMENT	8h	esmorzar	dinar	16h	sopar	dormir
Sintrom 4 mg				SEGONS PAUTA		
Emconcor 10		1/2			1/2	
Acovil		1			1	
Dilutol 10		1	1			
Elecor 25 mg			1			
Atorvastatina STADA 20 mg					1	
Gliclazida MYLAN 30 mg		1			1	
Metformina Sandoz 850 mg		1	1		1	
NovoMix 30 FlexPen		38			36	
Claversal 500 mg comprimidos		1	2		2	

MEDICAMENT	8h	esmorzar	dinar	16h	sopar	dormir
EFFERALGAN				SI DOLOR, 1 COMPRIM		
Cafinitrina				SI DOLOR TORÀCIC		
Citalopram 20 mg EFG			1			
Digoxina 0,25 mg			1	Dilluns i dijous		
Alopurinol			1			
Hidrosaluretil				PRENDRE ½ COMPRIMIT SI INFLOR TURMELLS		

Tto nota de ingreso - Visualizador de fotos de Windows

Archivo Imprimir Correo electrónico Grabar Abrir

Tratamiento actual: (no lo recuerda bien. Lo traerán mañana)
Sintrom s/pauta, Gliclazida 30 mg 1-0-1, Metformina 850 mg 1-1-1, Insulina Novomix flexpen 30-70 36-0-36 (en la ultima semana 40-0-40), Dilutol ½-1-0 (ahora 2-0-0), Hidrosaluretil 0-1/2-0, Acovil 5 mg 1-0-1, Emconcor 10 mg 1-0-1/2, Digoxina 0-1-0 (excepto Lu y Ju), Atorvastatina 20 mg 0-0-1, Alopurinol 100 mg 0-1-0, Claversal 500 mg 1-2-2, Citalopram 20 mg 1-0-0, Paracetamol 1 g si dolor, CFN si angor

Ahora, hay que buscar las exploraciones complementarias……..

ROIG PRAT PERE - Microsoft Internet Explorer proporcionado por Hosp.Sant Jaume Calella

Corporació de Salut del Maresme i la Selva

[redacted]
Servei: Medicina interna **Situació:** Hab/Llit C107-2
Metge: [redacted] **Edat:** 69 **Sexe:** H
UP Act.: 00759 - HOSP.ST.JAUME C
Diagnòstic: INSUFICIENCIA CARD

TESIS HCE

HISTORIAL PACIENT

- Hospitalitzacions
- Urgències
- Consultes Externes
- Exploracions
- Radiologia
- Quiròfans
- Laboratori
- Biòpsia
- Citologia
- Hospital Dia
- PADES
- UFISS
- Rehabilitació
- Derivacions

- Farmàcia
- Medicació Ambula.
- Primària
- Informes
- Curs Clínic
- Interconsultes
- Episodis
- Petitori
- Proves pendents
- Estudis
- Antecedents
- Al·lèrgies
- Hist. Receptes
- Valoracions
- Docs. Digitalitzats
- C. Constants
- SIRE-Prescripcions
- Vacunacions
- Ordres Mèdiques
- MHDA

INFORMES

Servei Actual	Autor
	<-TOTS->

Servei Actual
Medicina interna
Medicina interna
Medicina interna
Medicina interna
Medicina interna
Medicina interna
Medicina interna
Medicina interna
UPO
Medicina interna

Gestió Informes

Corporació de Salut del Maresme i la Selva

[redacted]
Servei: Medicina interna **Situació:** Hab/Llit C107-2
Metge: [redacted] **Edat:** 69 **Sexe:** H
Diagnòstic: INSUFICIENCIA CARDIACA INESP.; NOS: CARDIACA, MIOCARDIACA

CARDIOLOGIA-ECOCARDIO: 15H004347 Imprimir

Corporació de Salut del Maresme i la Selva

HOSPITAL ST. JAUME DE CALELLA
ECOCARDIOGRAMA-DOPPLER

[redacted] [Edat: 69] [Sexe: H] 19/03/2015 0:00:00

Motiu sol·licitud: IC
Dr.: Dr. Cuenca
Procedència: PLANTA
Qualitat reg.: Aceptable

Pes: 113 Kg. Talla: 184 cm. Sup. Corporal: 2,3 m2
Freqüència cardiaca: 78 bat/min. Ritme: ción auricular

Ecocardiograma

Diàmetre diastòlic del VI:	65 mm	Diàmetre sistòlic del VI:	53 mm
Gruix TIV:	14 mm	Gruix PP:	12 mm
Aurícula esquerra:	59 mm	Arrel aòrtica:	43 mm
Aorta ascendent:	36 mm		
Fracc. escurçament VE:	18,5 %	Fracc. Ejec. VE Teichholz:	34,0 %
Fracc. Ejec. VE 2D:	35 %	Índex de massa:	177,3 g/m2
Massa VE:	407,9 g		

Comentari

Ventricle esquerre: cavitat dilatada amb acinèsia del territori inferior, posterior i inferolateral extens . Ventricle dret amb mobilitat deprimida i dilatat (TAPSE 10 mm, ona S TDI 0,8 cm/s)
La funció sistòlica esquerra global està severament deprimida.
Dilatació de l'arrel aòrtica.
Vàlvula aòrtica trivalva, engruixida amb obertura normal.
Catèter a cavitats dretes
Dilatació biauricular, esquerra severa (àrea 33 cm2, vol 100 ml)
Dilatació vena cava inferior (22 mm)

Estudi Doppler

Vàlvula mitral:

Regurgitació: 0

Vàlvula aòrtica:

V. Màx: 1,4 m/s Gradient màx: 7,8 mm Hg

Regurgitació: I

Vàlvula tricúspide:

V. màx. Regurgitació: 3,7 m/s

Cerrado / DocumentCarregat | PRODUCCIÓ | C: 192.168.101.115 | S: 172.28.1.35 | v4.7

Curs Clínic - Microsoft Internet Explorer proporcionado por Hosp.Sant Jaume Calella

ALTA CURS CLÍNIC

Usuari [redacted] Data/Hora 19/03/2015 - 14:51
Servei* Medicina interna
Unitat Funcional*
Tipus Curs Clínic* Mèdic
Tipus d'apunt* NORMAL Privat

Estilo del párr... Tipos de fue... T... Tam... Zoom

Acceptar Cancel·lar

Informe Radiologia	HCC- Genèrica	SSCC	GR
Informe Alta	Genèrica	ASSIST	H
Informe Urgencies	HC Calella Castellà Genèrica (Model antic)	ASSIST	U
Informe Alta	Genèrica	ASSIST	H
Informe Urgencies	HC Calella Castellà Genèrica (Model antic)	ASSIST	U
Informe Urgencies	HC Calella Català Genèrica (Model Antic)	ASSIST	U

… y además, cuando las copiamos hay que vigilar el formato de las mismas !!!

Paciente de 81 años, fumador de ½ paq/d con habito enólico de unos 50 g/d hasta VIII-14 (desde entonces no ingesta), sin alergias conocidas, con antecedentes de :

- Herniorrafia inguinal derecha con colocación de Malla en 2002
- Herniorrafia epigástrica intervenido en varias ocasiones (ultima en 1984 en HVH)
- Intervenido de cataratas OI en 2011
  - Pendiente de IQ de cataratas de OD
- Carcinoma basocelular en fosa lumbar Izq resecado en III-13
- Hernia discal lumbar aprox en 1990. Ocasionalmente ciatalgia derecha
  - Diagnosticada a raíz de lumbalgia
  - Tratada con quimionocleosis en H del Mar aprox en 1990
  - Control CEXT Traumatologia
    - Gammagrafia osea: no imágenes sugestivas de infección ni de M1
    - TAC columna lumbar (2007): Se practican cortes axiales con ventana de partes blandas y de hueso sobre los tres últimas espacios intervertebrales lumbares considerando el último estudiado L5-S1. No se objetivan alteraciones en el patrón de trabeculación ni de densidad ósea. Imagen de hemisacralización de L5. No listesis valorables. **Discreta hipertrofia de carillas articulares a nivel de últimas interfacetarias que traducen discretos signos de sobrecarga. Espacio discal L3-L4 imagen de hernia paramedial /foraminal izquierda que podría afectar la raiz L4 /L3 emergente.** Espacio discal L4-L5 y L5S1 sin hallazgos. Los diámetros del canal ósea raquídeo están dentro de los límites de la normalidad. **CONCLUSIÓN: Hernia discal izquierda L3L4**
    - TAC columna lumbar (V-14): Se practica adquisición helicoidal sobre segmento inferior de columna lumbar con algoritmo de reconstrucción de hueso y de partes blandas. Asimismo se practican reconstrucciones axiales sobre los tres últimos espacios intervertebrales lumbares, considerando el último estudiado L5-S1. Anomalía de transición lumbosacra con sacralización parcial de L5 derecha. **Hernia de Schmörl en la plataforma somática inferior del cuerpo de L4.** No hay listesis valorables. Signos de entesopatía interespinosa. **Signos de espondilosis deformante y de discopatía degenerativa (osteocondrosis) L4-L5 con disminución de la altura del espacio discal intervertebral y aire intradiscal ("fenómeno del vacío"). Reducción del tamaño de los agujeros de conjunción L4-L5 bilateral, con obliteración de los espacios grasos perirradiculares de la salida de la raiz nerviosa L4 bilateral.** Leve calcificación discal L3-L4. **Abombamiento discal global L4-L5 que rectifica cara anterior del saco dural.** Espacio discal L5-S1 sin hallazgos. Los diámetros del canal óseo raquídeo están dentro de los límites de la normalidad. **CONCLUSIÓN: Osteocondrosis L4-L5 con estenosis foraminal bilateral y probable compromiso secundario de la salida de ambas raices L4. A correlacionar clínicamente.**

TAC abdominal:

Hígado de tamaño y morfología normales, sin lesiones focales ocupantes de espacio.

Colecistectomía. Aerobilia de predominio a nivel del LHI en relación con antecedentes IQ.

Bazo de tamaño normal y coeficiente de atenuación homogéneo.

Páncreas de tamaño y morfología normales, sin lesiones focales.

Glándulas suprarrenal derecha de tamaño y morfología normales. ***Discreto engrosamiento a nivel de glándula suprarrenal izquierda (adenoma?).***

Riñones de tamaño, morfología y funcionalismo dentro de los límites de la normalidad. No ectasias. ***Pequeños quistes corticales a nivel de ambos riñones.***

No se visualizan adenopatías retroperitoneales ni pélvicas de tamaño significativo.

Moderadas placas de ateromatosis aórtica a nivel de toda aorta torácica, algunas de ellas calcificadas.

Diverticulosis colónica sin imágenes de complicación aguda.

Estructuras pélvicas sin alteraciones valorables.

A valorar clínicamente.

IC Urologia: EF no signes de retenció meat uretral estenòtic, 14 ch. TR adenoma mitjà. ECO RVP sense troballes patològiques, no retenció. Pla: prostàtic amb complicació, ITU. No retenció. recomano tamsulosina /12h + Permixon 1c/12h que ja pauto a les ordres mèdiques. ctrol CCEE Urologia

Evolución.

Tras su valoración en UCIAS se realizan hemocultivos i y Urocultivo y se inicia imipenem. Tras 1500 mlde SF mantiene hipotensión por lo que se procede a colocar via central subclavia derecha, sondaje vesical y tratamiento con noradrenalina con mejoría de la TAS. Tras unas horas en críticos ingresa en planta. A su ingerso en planta el paciente presenta sd urinario por lo que se solicita IC a Urologia apreciando una próstata normal. Se aconseja tratamiento con tamsulosina y permixon y control en C.Ext. Tras compoletar 13 dias de antibiótico se retira. Tras 24 h mas sin reaparecer la fiebre se concede el alta. Durante el ingreso, el dia 11-3-15 aparece epigastralgia y realiza un vomito con estrías hemáticas. Valorado por cirugía se coloca SNG sin apreciar restos se sangre en los lavados. Se solicita FGC inicialmente programada para el dia 13, que no se hizo por haber tomado AAS y clopidogrel hasta 48 h antes , Se reprogramdo para el dia 18-3-15 para hacer también FCC -pedida desde C.Ext de Digestivo el 30-4-14. Pero a las 11 h el paciente toma 2 botes de Actimel por lo que no ha sido posible realizar las exploraciones que

… somos los únicos que hacemos estos informes de escasa calidad?

ICO
Institut Català d'Oncologia

Institut Català de la Salut

Ctra. de Canyet, s/n
Tel. 93 465 12 00
e-mail: visitescex.germanstrias@gencat.cat
08916 Badalona

Nº Història Clínica: 182 464 **NºEpisodi:** [redacted] **CIP:** [redacted]
Cognoms, Nom: [redacted]
Sexe: Home **Data de Naixement:** 21.12.1946 **Edat:** 68 Anys **NIF/DNI:** [redacted]

Adreça [redacted] **CP** 08360
Telèfon **ABS** CANET DE MAR
Procedència **Servei** ONCOLOGIA RADIOTERÀPICA
Data d'inici 17.04.2006
Atès per [redacted]

Informe d'evolució de consulta externa

ANTECEDENTS

68 años

ADK PRÒSTATA Gleason 8(3+5), PSA 14'44, T1c
CIR (PRI + limfadenectomia) 3/09/01:marge+ RECIDIVA BIOQUÍMICA (PSA 0'24)

RDT DT 70 Gy: fin 16/07/03

Recidiva BQ 9/08 aumento progresivo

5.2.11 inicio casodex
11.2.11 inicio eligard trimestral (ultima 12.8.11)

STOP BAC (pendiente de cofirmar fecha)

AUMENTO PROGRESIVO

TC T-A y GGO nov 2014 negativa

1 / 6
26 x 11,69 polzade

Discopatía degenerativa L1-L2 y L3-L5 con componente de espondilosis asociado y leves signos de osteoartrosis interapofisaria, sin evidencia de compromiso foraminal ni neuroradicular valorable.

4.- Cardiomiopatia hipertensiva; Ecocardio 2009; ef 80%, HVI, IM lieve. controles con Cardiología.
5.- Esteatosis hepática
6.- Síndrome depresivo.
7.- Hipercolesterolemia
8.- Exéresis de pólipos de colon.
9.- Gastroscopia 1999, se informa Gastritis crónica moderada-severa, focalmente con actividad aguda. Zona de metaplasia intestinal, atípia epitelial reactiva. Helicobacter+
10.- Diabetes mellitus tipo II, no insulino dependiente.
11.- Hipercolesterolemia.
12_ CPAP nocturna des de hace 6 años
13- Faquectomia oct 2012
14- Otitis colesteotomatosa oído izquierdo (TAC 30/10/2012) CONTROL ORL PRADES 1/14 EF

OD: normal
OI: mt integra, cae inflamado-eccematoso
N: septum>> B: bien Fibro: bien

S/
FUMADOR
DISNEA A MEDIANOS ESFUERZOS
TENESMA RECTAL, SIN RECTORRAGIAS
Sin rectorragias ni melenas en la actualidad
MEJORIA del dolor L5-S1 irradiado a gluteo Izq

nicturia 0
incontinencia ocasional, sin hematuria
astenia moderada

esteaotorrea, de color normal, orina oscura y dispesia refiere hernia hiatal
TIENE 2 HERMANAS, DESCONOCEN SI TIENEN POLIPOS COLONICOS, TIENE UN HIJO DE 39 AÑOS CON FCS A LOS 35 AÑOS APROX ,CON POLIPOS, LE RECOMIENDO FCS PERIODICAS A LA FAMILIA CONTROL CAP DE ZONA

FCS A CALELLA 01.10.14 EXPLORACION COMPLETA se explora hasta fondo cecal.
pólipo de 2-3 mm en colon transverso que se fulgura.
polipo de 3 mm en sigma (a 28 cm)que se extirpa con pimza y se remite
a A-P.

AP Mucosa intestinal, pòlip de 3 mm a 28 cm del marge anal, exèresi":
- ADENOMA TUBULAR AMB DISPLÀSIA INTRAEPITELIAL DE BAIX GRAU (DISPLÀSIA LLEU).

31.10.14 PSA 0.68 CEA 12.25 Test 471 Hb 14.3 gluc 157 urea 59
16.07.14 PSA 0.47 TEST 388 K 5.5 GLUC 119 HG NORMAL
08/05/14 PSA 0.45 TEST 558.3 COLES 204 GLUC 131 CREAT 1 PERFIL HEPATICO NORMAL HG NORMAL
15.11.13 PSA 0.17 CEA 11.69 TEST 389.8 CA 19.9 NORMAL Hties 4.34 HTO 40.1 Gluc 145

TAC T-A 04.11.13 utset Vejiga urinaria parcialmente replecionada. con ligero engrosamiento difuso de las paredes en prob relación por RT SIN CLINICA URINARIA NI HEMATURIA . Pequeños ganglios infracentrimetricos para Ao izq, caudales al hilio renal Izq que no se han modificado al estudio previo. Higado, pulmones sin LOES ni Nodulos. Calcificaciones de las A coronorias . Me miro el pancreas NO EXISTEN NODULOS
08.10.13 PSA 0.12 Test 449.5 CA 19.9 14.9 Coles 205 gluc 135 Hb 13.4 HTO 39.7
28.05.13 PSA 0.05 test 322.1 CEA 12.71 CA 19.9 18.3 Hb 13.1 HTO 39.5 Gluc 131 SIN BAC

FCS 08.03.13 exploración completa:
A 40 cms del margen anal se aprecia pólipo sesil de 0.5 cm de tamaño
que se reseca con asa de diatermia y se recupera para estudio
histológico. (Bote 1).
A nivel del ciego se encuentran 4 pólipos sesiles, el mayor mide 6 mm,
los otros 3mm, se resecan 3 con asa de diatermia previa inyección
submucosa de 1cc de adrenalina diluida (Bote 2) y 1 con pinza de
biopsia (Foto 1).
A 60 cms, en colon descendente se observa 1 pólipo sesil que se
reseca con asa de diatermia previa inyección submucosa de 1cc de
adrenalina diluida (Bote 3) (Foto 3)
A nivel de unión recto sigma se observa una zona de mucosa
eritematosa inespecífica, se toman biopsias (Bote 4).
A nivel del sigma, a 30 cms del margen anal se observa un pólipo sesil
de 0.4 cms que no se reseca por mala preparación a este nivel.
No se obserbvan otras alteraciones en la áreas observadas, aunque en
colon derecho y sigma hay zonas pequeñas que no se pueden explorar adecuadamente por la
presencia de restos fecales.

Informe d'evolució de consulta externa

7.9.11 PSA 0.01 tEST 0.11 mcg/l Hb 12.8 HTO 38 GLUC 129
3.5.11 PSA 0.02 tEST 0.24 mcg/l Hb 13.1 HTO 39 GLUC 129
GG0-spect 31.1.11 sin M1

TAC T-A utset 2.2.11 ganglios inferior a un centrimetros periAo izquierdo, caudal hilio renal izq, a controlar. Sin M1 hepáticas ni pulmonares

RM DORSO-LUMBAR SENSE CONTRAST (30.12.2010) Discopatía degenerativa L1-L2 y L3-L5 con componente de espondilosis asociado y leves signos de osteoartrosis interapofisaria, sin evidencia de compromiso foraminal ni neuroradicular valorable.
24.12.10 PSA 0.84 CEA 12.22 Hb 13.8 HTO 41 GLUC 138 HbAc 6.8
17.08.10 PSA 0.62 CEA 11.15 Hb 13.4 HTO 40 urato 8.3 urea 57 27/5/10 PSA 0.66 HTO 42 Gluc 108

FCS 22.6.10
PROCTITIS RÁDICA. HEMORROIDES INTERNAS DE PEQUEÑO TAMAÑO 3/2/10 PSA 0.55 HTO 42 Gluc 130
22/9/09 EMG: lesion n cubital izquierdo a nivel del codo. no signos de denervación aguda.
17/6/09 PSA 0.5 GLUC 136 Hb Alc 7.3 TG 222 Hemograma normal 9/7/09 FCS normal
3/3/09 PSA 0.4 Hb 14.5 gluc 136 HB A1c 7.1 TG 166 25.9.08 PSA 0.3 TEST 358.8
6.10.08 VSG 13, VIH negativo VHB y VHC negativo, proteinograma normal 13.6.08 PSA 0.2 TG 212 Gluc 121
21.1.08 PSA 0.16 H
V/
Recaida BQ tras PR y RT PSA estable SIN BAC. bloqueo intermitente lenta progresión tras retirada de BAC, POR LO QUE SE INICIA BAC CON ENFERMEDAD NO MEDIBLE EN DIC 2014

EN PACIENTE EMFISEMATOSO Y CARDIOPATIA HIPERTENSIVA + DIABETICO

P/
CONTROL POR CARDIOLOGO DE REFERENCIA
CONTROL NEUMOLOGICO CON PFR POR CAP DE ZONA (me comenta el paciente que tiene unas recientes)

PARA LA CLINICA DE POLINEUROPATIA YA CONOCIDA, QUE COT DE CALELLA LE HAN DADO DE ALTA, SI EMPEORAMIENTO CONTROLAR POR SU ESPECIALISTA HABITUAL

REINICIO BAC colocar inyección de decapeptyl semestral intramuscular el 29.12.14 en CAP de zona

CONTROL PSA EN FEB 2015

Informe d'evolució de consulta externa

PROCEDIMENTS

45.23 Colonoscòpia. Colonoscòpia de fibra òptica flexible
93.08 Electromiografia
89.06 Consulta descrita com a limitada. Consulta relativa a sistema orgànic únic
88.93 Imatge per ressonància magnètica de canal raquidi. Medul·la, columna (cervical, dorsal, lumbosacra)
89.06 Consulta descrita com a limitada. Consulta relativa a sistema orgànic únic
92.14 Gammagrafia òssia
89.06 Consulta descrita com a limitada. Consulta relativa a sistema orgànic únic
89.06 Consulta descrita com a limitada. Consulta relativa a sistema orgànic únic
89.06 Consulta descrita com a limitada. Consulta relativa a sistema orgànic únic
89.06 Consulta descrita com a limitada. Consulta relativa a sistema orgànic únic
89.06 Consulta descrita com a limitada. Consulta relativa a sistema orgànic únic
89.06 Consulta descrita com a limitada. Consulta relativa a sistema orgànic únic
88.75 Ultrasò diagnòstic d'aparell urinari
88.38 Altra tomografia axial computada. TAC NOS
92.14 Gammagrafia òssia

… el sistema de pestañas del ICS mejorará el tema de los informes?

Hospital ICS

Document Tractar Passar a Sistema Ajuda

Evolució CEX modificar: Estat: PR

Corrector ortogràfic Importa Plantilla

Motiu consulta / Antecedents / Medicació habitual | Malaltia act. / Exploració física | Exploracions complement. | Evolució clínica | Diagn. / Proced. | Tractament a l'Alta / Control

MOTIU CONSULTA

Formatos Formatos ¶ Plantilla

Formatos de párrafo * Paràgraf justificat Formatos caracteres

AB ABS + Visita interna de seguiment

ANTECEDENTS

Formatos Formatos ¶

Formatos de párrafo * Paràgraf justificat Formatos caracteres NE Negreta

ANTECEDENTS PATOLÒGICS
Hta
Metastasi hepatica

Restablir
Cod. anteced.
Cod. al·lèrgies
Informes previs

MEDICACIÓ HABITUAL

Formatos Formatos ¶

Formatos de párrafo * Paràgraf justificat Formatos caracteres

Restablir
Cod. tractament

S'ha desat el document 10011799360

Inicia ES 16:10

Hospital ICS

Evolució CEX modificar: Estat: PR

Signar | Corrector ortogràfic | Importa Plantilla

Motiu consulta / Antecedents / Medicació habitual | Malaltia act. / Explor

MALALTIA ACTUAL

Formatos | Formatos

Formatos de párrafo * Paràgraf justificat

EXPLORACIÓ FÍSICA

FC bpm FR rpm

Tªaxi °C Tªrec °C

Formatos | Formatos

Formatos de párrafo * Paràgraf justificat

Estació de treball | Accés a HC | Documents | Dades assistencials | Pla de medicació

CEX - (H,66A) -

Desa curs clínic | Accés a HC | Documents de l'episodi | Dades assistencials | Pla de medicació

Mostrar capçalera del pacient

Metastasi pulmonar

Actiu | Nou comunicat | Cercar...

Tractaments actius primària (11 actius, 0 inacti

APOSITOS B OSTOM ARO RES SINTMIC CONFORM 2 PLACA CONVEXA BORDE ADHESIVO ARO 55MM 29MM 5U — 1 Unitats x cada 1 dies de febrer 2014 a juliol 2015

APOSITOS B OSTOM RES SINT HYDROFRAME 10U — 1 Unitats x cada 12 hores de febrer 2015 a febrer 2016

Petitori ICS | Preconfigurats | Analítiques

HJT Laboratori Primària (10 realitzades, 3 no reali

DT_IDI Diagnòstic per la Imatg (4 realitzades, 2 no

HJT Laboratori General (1 realitzada, 0 no realitza

DT_Gabinet de Pneumologia (2 realitzades, 1 no r

CRG 6/1

PCC

Ratllar | Imprimir | Expandir | Altres centres

Page 1 of 7

Nom pacient: H,66

Data: 31-març-2015 10:23

Responsable: (Metge)

Especialitat: ONCOLOGIA...

Episodi: 0011298206 UT: DT_CEX ICO...

Servei: ONCOLOGIA MEDICA (DT)

Toracotomia D 13/01/2015. Troballes: 2 M1 en LID i 1 M1 en LSD.

- AP LID: Dues M1 d'adenocarcinoma de patró intestinal amb extensa necrosi

Nou document | Altres centres | Cercar...

Agrupat per: Grup | Tipus document

Grup | Tipu | Cen | Serv | Resp | Tipu | Data | Esta

Informe Alta Hospitalària (2 documents)

CIRURGIA TORÀCICA

Inf o..

Inicia | ES | 16:13

… pero podríamos simplemente escribir las conclusiones de la exploración !!!

Caso de la FID – Nódulo pulmonar

- Al alta: TAC torácico: Normal
- C.Ext: Todo bien
- Unos meses después ….. Nódulo pulmonar en Rx torax
  - TAC: nódulo pulmonar que ha crecido, respecto al control previo

Caso de FCC descrita como normal, pero que mirando el informe constan abundantes heces, no se llega a ciego…..

… y las analíticas?

	28/01/14 09:07	05/12/13 09:24	22/11/13 10:19	21/11/13 22:39	21/11/13 21:56	21/11/13 21:56	21/11/13 21:39	06/06/13 09:42	30/05/13 13:25	30/05/13 13:25	20/05/13 06:13	20/05/13 06:13	20/05/13 03:55
HEMATOLOGIA													
HEMATIES	4.36	4.03					3.91	4.37					3.73
HEMOGLOBINA	13.5	12.7					12.5	11.3					9.6
HEMATÒCRIT	39.5	37.3					36.1	35.3					29.5
V C M	90.6	92.6					92.3	80.8					79.1
H. C. M.	31	31.5					32	25.9					25.7
M. C. H. C.	34.2	34					34.6	32					32.5
RDW-SD	44.7	48.3					45.7	63.9					59.4
RDW-CV	13.6	14.3					13.8	21.7					21.3
LEUCÒCITS	7.05	6.24					7.91	12.76					11.19
NEUTRÒFILS %	42	31.8					59.4	63					77.1
NEUTRÒFILS T	2.96	1.98					4.7	8.06					8.63
LIMFÒCITS %	39.9	52.2					26.8	22.3					10.2
LIMFÒCITS T	2.81	3.26					2.12	2.84					1.14
MONÒCITS %	13.6	11.2					10.4	11.1					10.1
MONÒCITS T	.96	.7					.82	1.41					1.13
EOSINÒFILS %	3.5	3.4					2.3	3.1					2.1
EOSINÒFILS T	.25	.21					.18	.39					.23
BASÒFILS	1	1.4					1.1	.5					.5
BASÒFILS T	.07	.09					.09	.06					.06
PLAQUETES	240	249					227	227					332
P. D. W.	11.2	12					11.3	12.4					11.2
V. P. M.	10	10.2					9.7	10.2					9.9
P-LCR	24.2	26.9					22.6	27.6					24.9
RETICULÒCITS %													
RETICULÒCITS T													
RETICULÒCITS % COR.													
VSG (1 hora)	120	70											

CSMS-Calella (32624)

Consultes analítiques

NºPetició: 201401280852243 | Nº Historia: [redacted] | Cognoms i Nom: [redacted] | Referència Externa:

Sol·licitud | Acumulatiu | Petició | Vista informe

	/11/13 21:56	21/11/13 21:39	06/06/13 09:42	30/05/13 13:25	30/05/13 13:25	20/05/13 06:13	20/05/13 06:13	20/05/13 03:55	07/05/13 08:50	04/05/13 03:16	04/05/13 02:20	04/05/13 02:20	04/05/13 02:16
COLESTEROL VLDL									19				
TRIGLICÈRIDS Sèrum									97				
ALFA- AMILASA Sèrum		142											
HB GLICOSILADA (A...									48.6				
HB GLICOSILADA (A1c)									6.6				
FERRITINA Sèrum									24				
VITAMINA B12 Sèrum									430				
À. FOLIC									13.3				
ALFA-1-ANTITRIPSI...													
CERULOPLASMINA Sèrum													
PROTEÏNA C REACTI...		1.3											0.9
TROPONINA T													<14
TRANSFERRINA Sèrum									323				
FERRO Sèrum									22				
SATURACIÒ TRANSFE...									5.4				
ORINA/LÍQUIDS/SEC...													
DENSITAT													
pH													
GLUCOSA													
C. CETÒNICS													
BILIRUBINA													
UROBILINOGEN													
PROTEÏNA													
HEMATIES/HEMOGLOBINA													
LEUCÒCITS													
NITRITS													
HEMATIES													
LEUCÒCITS													

CSMS-Calella (29904)

Consultes analítiques

NºPetició	Nº Historia	Cognoms i Nom	Referència Externa
201503192849064	[redacted]	[redacted]	1018198

Sol·licitud | Acumulatiu | Petició | Vista informe

	19/03/15 11:22	19/03/15 09:25	18/03/15 01:59	18/03/15 01:59	18/03/15 01:56	16/03/15 09:09	16/03/15 01:12	16/03/15 01:12	14/03/15 14:33	14/03/15 13:12	02/05/12 09:07	18/04/11 09:35	03/01/11 00:58
BIOQUÍMICA													
GLUCOSA Sèrum						81				162	212	280	
UREA Sèrum		103				113				107	113	54	
CREATININA Sèrum		1.31				1.34				1.40	1.38	0.9	
F. GLOMERULAR EST...		58				56				53	55	90	
À. ÚRIC Sèrum						6.5					9.5	9.2	
SODI Sèrum		137				138				132	139	144	
POTASSI Sèrum		4.9				5.1				MHEM	4.8	5.4	
CLOR Sèrum		98				97				98	98	104	
pH/arterial													
pCO2/arterial													
HCO3/arterial													
pO2/arterial													
CO2 TOTAL/arterial													
EXC BASE BE/arterial													
BIC STD SBC/arterial													
SATUR. O2/arterial													
pH/venosa										7.37			
pCO2/venosa										45			
pO2/venosa										4			
HCO3/venosa										26.0			
TCO2/venosa										27.4			
EXC BASE BE/venosa										0.7			
SBE/s. venosa										0.4			
BIC STD SBC/venosa										22.9			
SAT O2/venosa										3			
LDH Sèrum						347					216	273	
CREATINA CINASA (...													

Curs Clínic - Microsoft Internet Explorer proporcionado por Hosp.Sant Jaume Calella

ALTA CURS CLÍNIC

Usuari [redacted] Data/Hora 19/03/2015 - 13:29

Servei* Medicina interna

Unitat Funcional*

Tipus Curs Clínic* Mèdic

Tipus d'apunt* NORMAL Privat

. Rx torax: no condensacion
. Ecocardiografia: Ventricle esquerre: **cavitat dilatada amb acinèsia del territori inferior, posterior i inferolateral extens . Ventricle dret amb mobilitat deprimida i dilatat (TAPSE 10 mm, ona S TDI 0,8 cm/s) La funció sistòlica esquerra global està severament deprimida (FE 2D 35%)** Dilatació de l`arrel aòrtica. Vàlvula aòrtica trivalva, engruixida amb obertura normal. Catèter a cavitats dretes Dilatació biauricular, esquerra severa (àrea 33 cm2, vol 100 ml) Dilatació vena cava inferior (22 mm) Comentari mitral: no restrictiva; insuficiencia portosistòlica Insuficiència tricuspídea lleu .**Hipertensió pumonar severa** aòrtic. Insuficiencia molt lleu **Conclusions -MIOCARDIOPATIA DILATADA ISQUEMICA AMB AFECTACIÓ BIVENTRICULAR -ALTERACIÓ CONTRÀCTIL SEGMENTÀRIA INFERO-POSTERIOR I INFEROLATERAL -DILATACIÓ AURICULAR ESQUERRA -INSUFICIÈNCIA MITRAL LLEU -FUNCIÓ SISTÒLICA VENTRICULAR SEVERAMENT DEPRIMIDA - HIPERTENSIÓ PULMONAR SEVERA CATÈTER A CAVITATS DRETES**
. Analitica de hoy: Creat 1.31, FG 58 (mejor que el dia del ingreso), Na/K 137/4.. PCR 3.8
. NT.proBNP pendiente
. INR 2.13
. Nueva pauta de Sintorm: 1/4 cada dia. PC el proximo martes

Acceptar | Cancel·lar

Última grabació: 19/03/2015 13:33:00

Generalitat de Catalunya
Departament de Salut

CatSalut

HC3 | Història Clínica Compartida a Catalunya

Desconnexió

Manual

70 anys

Pacient Crònic Complex (PCC)

Resum HC | Documents | Diagnòstics | Farmàcia | Immunitzacions | Curs Clínic Primària | Avisos

Documents

Des de 23-03-2005 fins 23-03-2015

- [ ] Tots
- [ ] DIAGNÒSTIC PER LA IMATGE
- [ ] INFORMES CLÍNICS
- [x] LABORATORI-A. PATOLÒGICA

Cercar

S'ha trobat un total de 91 resultats. Mostrant del 1 al 7

1 2 3 4 5 6 7 8 9 10

Selec.	Data	Documents	Diagnòstic	Informació diagnòstic del centre	Servei	Centre
	09-06-2014	Laboratori				
	08-04-2014	Laboratori				
	06-05-2013	Laboratori				
	04-12-2012	Laboratori	Diabetis mellitus no insulinodependent			
	14-12-2010	Laboratori				
	10-05-2010	Laboratori				
	19-03-2010	Laboratori				

Comparar Laboratori

… y después de este arduo trabajo, se logra un informe completo …..

- Diabetes mellitus desde aprox 2010

	2008	2009	2010	2013	IV-14	XII-14
HbA1c (%)	7.2%	8.4%	7.8%	9.4%	9.9%	8.2%
Microalb/Cre (mg/g)		7 mg/g		6 mg/g		4 mg/g
						Glic + Met

  - HbA1c 8.2% (2014)
- Hiperlipemia desde aprox 2008

	2008	2009	2010	2013	XII-14
Coles-total	240	226	202	164	196
CHDL	45	40	38	34	44
CLDL	160	144	130	101	125
TG	175	209	169	146	134
				Simva20	Simva 40

  - En tto con simvatatina
    - En 2014 valorado por endocrino se cambió simvastatina por atorvastatina, pero un mes después (en V14)- en el AP- se volvió a pasar a Simvastatina
- Infarto agudo de miocardio en 1987 ingresado en HGTiP
  - Nuevo IAM unos 2 meses después del alta, según refire el paciente, mientras se realizaba una ergometría, ingresado en H Clinic
    - Durante el ingreso en el Clinic le realizaron coronariografia y es posible que le realizaran angioplastia por lo que refiere el paciente (no aporta informes)
  - Desde entonces asintomático
- Miocardiopatia dilatada conocida al menos desde 2009
  - Ecocardiografia (2009): **VI dilatado con disfuncion sistolica global severa (FE27%), no HVI.** Ventriculo derecho contrae bien. Valvula mitral no restrictiva con regurgitacion ligera. Valvula pulmonar normofuncionante. Valvula tricuspide sin señal de it para estimar paps. Valvula aortica trivalva, no restrictiva ni regurgitante. Auricula izquierda moderadamente dilatada. Raiz aortica y aorta ascendente no dilatadas. No derrame pericardico ni trombos ni **masas Conclusions -Miocardiopatia dilatada con disfuncion global severa. -Insuficiencia mitral ligera. -Dilatacion moderada de auricula izda.** -Nota. Ventana ultrasonica muy limitada.
  - Ecocardio (2013): **Disfuncion VI sistolica global severa (FE 28%), akinesia extensa antero-septo-apical y posterior basal.** No HVI. Ventriculo derecho contrae bien. Valvula mitral con calcio en anillo posterior, no restrictiva con regurgitacion ligera. Valvula pulmonar normofuncionante. Valvula tricuspide sin señal de it para estimar paps. Valvula aortica trivalva, esclero-cacificada, no restrictiva ni regurgitante. Auricula izquierda ligeramente dilatada. Raiz aortica y aorta ascendente no dilatadas. No derrame pericardico ni trombos ni masas **Conclusions -VI dilatado con disfuncion global severa, akinesia extensa y amplia antero-septo-apical y posterior basal -Insuf mitral ligera -Esclerosis aortica -Dilatacion ligera de auricula izda.**

… pero en general, los informes son incompletos …..

CURS CLÍNIC

14/01/2011- 13:14

[redacted]

Cardiologia

Mèdic

NORMAL

1ª VIS CARDIOLOGIA, REMITIDO DEL CAP
81 años(traslado de domicilio desde Linares)
-HTA.
-No DM
-DLP
-No Card isquémica previa
-Probable EPOC. No fuma desde hace 20 años
-Ulcus gástrico perforado hace 20 años
-Glaucoma (en Linares le suspendieron unas gotas para el glaucoma por probable bradicardia)
-No alergias a F
-Perforación gástrica intervenida, fractura de pie x 2

EKG RS, 68 lpm, eje izdo
TA: 100/55
EFísica: RsCsRs con soplo esclero-calcificación aórtica II/VI
A(4/01/2011):Gluc 86, crat 0.9, FG 86, K 4.5, Col 228(57/ 146), TAG 124
Tto: Omeprazol, Simvastatina 20, Acetilcisteína 600, Xalatan , recientemente desde hace 2 días Nitroplast 10 mg parches.
Desde hace 2 años disnea a medianos - moderados esfuerzos y opresión precordial no irradiada no progresiva. Con tto pautado en su CAP para sus pulmones refiere ha mejorado. No cefaleas. Diuresis +++. No edemas MMII. Ortopnea 1 almohada. No palpitaciones/ síncopes.
JC: Disnea de esfuerzo, probable angor de esfuerzo estable (aunque interrogatorio dificil)
Plan: De momento dado que ha mejorado con los parches recientemente pautados ha mejorado no modifico tto, se pueden aumentar la dosis a 15 mg/ día del parche, no pauto antiagregación por el ulcus perforado.
Precisa estatina para LDL < 130
Solicito ecocardiograma control

10/06/2011- 13:33

[redacted]

Cardiologia

Mèdic

NORMAL

Es troba més bé amb el pegat de NTG.

Ecocardiografia 3-06-11: VE 50/30, 15/14, FE conservada. AE 42, EAo lleugera (grad mig 18mmHg)

EF: TA 123/62
ECG: FC 42x', eix 0º, PR 120ms, no altearcions repolarització

Tto: Omeprazol, Simvastatina 20, Acetilcisteína 600, Xalatan , recientemente desde hace 2 días Nitroplast 10 mg parches.

JC: Disnea de esfuerzo, probable angor de esfuerzo estable (aunque interrogatorio dificil)
Plan: De momento dado que ha mejorado con los parches recientemente pautados ha mejorado no modifico tto, se pueden aumentar la dosis a 15 mg/ día del parche, no pauto antiagregación por el ulcus perforado.

pla: igual tto i control en 6 mesos. No afegeixo b-bloq per bradicàrdia

▶ 03/10/2014- 15:10

Neurologia

Mèdic

NORMAL

Pacient de 65 a, ex-fumador d'uns 50 cig/d fins a 2005, sense AMC, amb AP de:

- Angiodisplàssia de colon
- Hèrnia de hiatus
- Hipoacússia
- HBP
- HTA
- DMt2 de fa 14 anys, ttat amb Insulina
- IRC
- Hiperuricèmia

Ingressa per quadre de sensació de inestabilitat i parestèssies a EE esq que aparei
abans de ser atès a Urgències. En aquest contexe es va avaluar glucèmiaq ue va s
símptomes van millorar durant l'ingrés del dia 29/9. 10 dies abans habia presentat
similars d'aprox 1 h de durada.

Ahir presenta nou episodi de tr sensitiu que es limita en unes 2 h, pel que canviem
clopidogrel i, en aquets contexte, al cap d'unes hores presenta nou episodi acomap
eparèssia d'EE esq pel que és remès urgent a U Ictus HGTiP (un cop allà la clinic a
amb lleu claudicació ESE i hipoestessia faciobraquail E, NIHSS 2)

La majaoria d'episodis els ha presentat en el canvi de decúbit a bipe i l'últim i més
sedestació mentre sopava.

El pacient explica sensació de inestabilitat quan està en bipe i camina desde fa 3-4
atribuiex a un ttment que fa per l'artritis gotosa. A més dosi, major sensació d'ines
Sembla que aquest estiu s'ha reduit ell mateix el ttment hipotensor per TAd molt b

AS: LDL-c 102. Gluc 117 mg/dl. Urea 88 mg/dl. Creat 2.43 mg/dl.
EKG: RS. Q en DIII i AVF compatible amb necrosi de cara inf.
ECOCARDIOGRAMA: Hipokinesia/fibrosi inf-basal. HVE moderada-severa concèntrica
funció de VE. Ao ascendent lleument dil.latada amb plaques ateromatoses.

TC CRANIAL 29/9: Ateroamtosi vertebral i carotidea.
TC CRANIAL 2/10: Ateromatosi VV i CC i origen ACM-D i visible tb en origen ACM-D

DTSA: Ateromatosi lleu bicarotidea no HS. AV D hipoplàsica
DTC: Acceleració de fluxe en segment M1 d'ACM-D, amb fluxe post normal.

Imprimir

Inicio | Insertar | Diseño de página | Referencias | Correspondencia | Revisar | Vista

Pegar | Portapap... | Fuente | Párrafo | Estilos | Cambiar estilos

HOSPITAL COMARCAL
Sant Jaume de Calella

Sant Jaume, 219-217 09370 Calella
Tel. 93 769 02 01 Fax 93 766 06 76

ASPECTS=10 **Leve hipoatenuación de la sustancia blanca periventricular y subcortical bilateral simétrica y difusa compatible con desmielinización de características inespecíficas de probable causa isquémica crónica**. Cisternas basales y perimesencefálicas libres. Línea media centrada. Sistema ventricular simétrico de tamaño y morfología conservados. Sin alteraciones óseas TC valorables. No se aprecian alteraciones intra ni extraaxiales TC valorables

Estudio neurosonológico urgente:

. Eco-doppler TSA (HGTiP) : **ateromatosis leve bicarotidea sin observarse estenosis focales u otros hallazgos relevantes**. Arteria V derecha hipoplasica respecto a contralateral.

. Eco.doppler TC (HGTiP): A ni vel de **ACM derecha en segmento M1 se objetiva leve aceleración focal** (80cm/s) **con flujo posterior conservado compatible con estenosis leve a dicho nivel**. Resto de arterias insonadas sin alteraciones. A basilar insonada hasta 87 cm sin hallazgos relevantes

IC Neurologia: EXPL NRL ACTUAL: Pupil.les IC i NR. Lleu ptosi palpebral E. No paressia facial. Minima pronació ESE en Mingazzini sense paressia a la valoració de F per grups ms. No paressia EEII. ROTs abolits de forma universal. RCP flexor bilat. No assimetries sensitives. No dismetries. OD. Sospito Sd llacunar sensitiu-motor de localització per ara indeterminada i d'origen ateromatós i mecanisme hemodinàmic (HipoTA ortostàtica relativa?). Possible estenosi origen ACM-D Sensació d'inestabilitat com a efecte secundari a Febuxostat
PLAN: - SOL.LICITO RMN I ANGIORMN INTRACRANIAL per completar estudi etiològic, valorar lesions agudes, i descartar altres causes.- Aconsello reduit ttm hipoTA (retirar tiazida), i ttar només si TA > 190/95 => Captopril 25 sl - Valorar amb el seu Reumatòleg si possible retirar Febuxostat i valorar efecte sobre sensació d'inestabilitat- Durant el cap de setmana, mantenir repòs a 45º i molta cura amb els canvis d'ortostatisme. En cas d'empitjorar clínica, aconsello TC cranial i, si no sagnat, valorar heparina ev en bomba + controls TA idem si > 190/90

RNM craneao y angioRNM intracraneal: No s'identifiquen lesions isquèmiques agudes-subagudes. Mínima alteració en la senyal centre-protuberancia i alteració en la senyal periventricular que s'estén a la substància blanca de centres semiovals-corones radiates i subcorticals amb tendència a la confluència suggestiu de **signes de leucoaraiosis**. Vàries imatges lineals en ganglis basals i subcorticals bilaterals suggestives de dilatacions perivascul.lars. Estructures de la línea mitja centrades. Sistema ventricular de localització, mida i morfologia normal. Cisternes basals lliures. L´estudi ANGIO-RM realitzat mostra una correcta permeabilitat de les artèries cerebrals anteriors, mitges i posteriors. El tronc de l´artèria basilar és permeable i de calibre normal. Vertebrals distals permeables. Segments intracraneals de caròtides internes permeables, sense observar-se estenosis significatives.
CONCLUSIÓ : Signes de leucoaraiosis en relació amb arteriopatia crònica de petit vas, sense identificar-se lesions isquèmiques agudes-subagudes. Angio-RM intracraneal sense troballes valorables.

Y esto mismo sucede en los hospitales del ICS, nuestra Primaria y la Primaria del ICS !!!!!

Salvo que los programas de Primaria (tanto nuestro como del ICS) están más estructurados

Hospital ICS

Estació de treball | Accés a HC | Documents | Dades assistencials | Pla de medicació | Altres | Sistema | Ajuda

CEX -

Desa curs clínic | Accés a HC | Documents de l'episodi | Dades assistencials | Pla de medicació | Registres d'infermeria | Info/Doc.addicional | Altres

Mostrar capçalera del pacient

No informat

Pla de medicació - Visualitzant 5 de 5 tractaments

Actiu | Nou comunicat | Cercar...

Tractaments actius primària (5 actius, 0 inactius)

FERO-GRADUMET 30 COMPRIMIDOS LIBERACION PROLONGADA	2 Unitats x cada 1 dies de febrer 2015 a agost 2015
MYCOSTATIN 100000 UI/ML SUSP ORAL 60 ML	1 Unitats x cada 8 hores de març 2015 a maig 2015
OMEPRAZOL TARBIS FARMA 20MG 56 CAPSULAS DURAS GASTRORRESISTENTES EFG	1 Unitats x cada 1 dies de març 2015 a maig 2015
ONDANSETRON TEVA 8MG 15 COMPRIMID RECUB PELICU EFG	1 Unitats x cada 8 hores de març 2015 a maig 2015
PRIMPERAN 10MG 30 COMPRIMIDOS	1 Unitats x cada 8 hores de març 2015 a maig 2015

Peticions - Visualitzant 2 de 5 proves

Episodi actual | Petitori ICS | Preconfigurats | Analítiques | Cercar...

HJT Laboratori Primària (1 realitzada, 1 no realitzada)

CRG 1/0

Apunts curs clínic - Visualitzant 5 de 7 apunts

Apunts de la meva especialitat | Ratllar | Imprimir | Expandir | Altres centres

Page 1 of 1

Nom pacient: [redacted] Data: 09-abr-2015 09:51

Responsable: [redacted] Metge) Especialitat: ONCOLOGIA... Episodi: 0011728149

UT: DT_Comites... Servei: COMITÈ DE TUMORS (DT)

Comité CIR HBP: En resum es tracta d'una pacient afecte de neoplàsia de colon D amb disseminació hepàtica i ovàrica. Es revisa TAC del nostre centre que evidencia LOE's a tots els segments a excepció del II-III i IV. Es considera pacient afecte de probable malaltia extrahepàtica i es planteja amb la nova informació fer 4 cicles de QT i nova revaluació. Es plantejar 1er CIR del colon i la pelvis. El fetge es potencialment ressecable i la malaltia extrahepàtica tb. Valoraré afegir AcMo.

Nom pacient: [redacted] D,47A) Data: 08-abr-2015 15:36

Responsable: [redacted] (Metge) Especialitat: ONCOLOGIA... Episodi: 0011728149

UT: DT_CEX ICO... Servei: ONCOLOGIA MEDICA (DT)

Valoració: Neoplàsia de colon D Estadi rTx rN1 M1b (hepàtiques sincròniques + ovàriques),

Editor curs clínic

Retalla | Copia | Enganxa | Porta-retalls

Tipus de lletra i corrector

Paràgraf

Apunt subjectiu | Desfés | Refés | Edició

Obrir | Gestionar | Plantilla

Inicia | ES | 16:04

Hospital ICS

Estació de treball | Accés a HC | Documents | Dades assistencials | Pla de medicació | Altres | Sistema | Ajuda

CEX - [redacted] (H,66A) - [redacted]

Desa curs clínic | Accés a HC | Documents de l'episodi | Dades assistencials | Pla de medicació | Registres d'infermeria | Info/Doc.addicional | Altres

Mostrar capçalera del pacient

Metastasi pulmonar

Pla de medicació - [redacted] *Visualitzant 13 de 13 tractaments*

Actiu | Nou comunicat | Cercar...

BOLSAS ILEOST SIST DOBLE PLACCONFORM 2 ABIERTA PLANA MIDI OPACA ARO 55MM 13-40MM 30+10U	1 Unitats x cada 1 dies de febrer 2015 a febrer 2016
DOLOCATIL 1G 40 COMPRIMIDOS EFG	1 Unitats x cada 8 hores de febrer 2015 a febrer 2016
LOSARTAN ALTER 50MG 28 COMPRIMID RECUBI PELICU EFG	1 Unitats x cada 1 dies de març 2015 a març 2016
METAMIZOL CINFA 575MG 20 CAPSULAS EFG	2 Unitats x cada 8 hores de març 2015 a maig 2015
MYCOSTATIN 100000 UI/ML SUSP ORAL 60 ML	1 Unitats x cada 6 hores de febrer 2015 a febrer 2016
OMEPRAZOL CINFA 20MG 28 CAPSULAS EFG	1 Unitats x cada 1 dies de febrer 2015 a febrer 2016
ORFIDAL 1MG 25 COMPRIMIDOS	1 Unitats x cada 1 dies de març 2015 a març 2016
TRAMADOL STADA 50MG 60 CAPSULAS EFG	1 Unitats x cada 8 hores de març 2015 a maig 2015

Comunicats verbals (2 actius, 0 inactius)

- K-ras NATIU
- RAS natiu (inclou K-ras i N-ras)

Peticions - [redacted] *Visualitzant 23 de 288 proves*

Episodi actual | Petitori ICS | Preconfigurats | Analítiques | Cercar...

- HJT Laboratori Primària (10 realitzades, 3 no realitzades)
- DT_IDI Diagnòstic per la Imatg (4 realitzades, 2 no realitzades)
- HJT Laboratori General (1 realitzada, 0 no realitzades)
- DT_Gabinet de Pneumologia (2 realitzades, 1 no realitzada)

CRG 6/1

PCC

Apunts curs clínic - [redacted] *Visualitzant 15 de 490 apunts*

Seleccionar configuració | Ratllar | Imprimir | Expandir | Altres centres

Page 1 of 2

Nom pacient: [redacted] (H,66A) *Data:* 27-feb-2015 13:29

Responsable: [redacted] (Metge) *Especialitat:* CIRURGIA...

Episodi: 0011599968 *UT:* DT_CEX... *Servei:* CIRURGIA TORÀCICA (DT)

19/02/2015 RESECCIÓN ATÍPICA DE METÁSTASIS DE ORIGEN COLORRECTAL EN LSI

Rx de tórax: ok. No datos de contusión parenquimatosa. Mínima cámara apical asintomático

Pendiente de Anatomía patológica.

Retiradas grapas.

AP:normal. MV conservado

Refiere algo de diarrea. Realiza vida normal.

alta

Editor curs clínic [redacted]

Porta-retalls: Retalla, Copia, Enganxa

Tipus de lletra i corrector

Paràgraf

Edició: Apunt subjectiu, Desfés, Refés

Plantilla: Obrir, Gestionar

Inicia | ES | 16:08

Hospital ICS

Estació de treball | Accés a HC | Documents | Dades assistencials | Pla de medicació | Altres | Sistema | Ajuda

CEX - [redacted] (H,66A) - [redacted]

Desa curs clínic | Accés a HC | Documents de l'episodi | Dades assistencials | Pla de medicació | Registres d'infermeria | Info/Doc.addicional | Altres

Mostrar capçalera del pacient

Metastasi pulmonar

Pla de medicació - [redacted] *Visualitzant 13 de 13 tractaments*

Actiu | Nou comunicat | Cercar...

BOLSAS ILEOST SIST DOBLE PLACCONFORM 2 ABIERTA PLANA MIDI OPACA ARO 55MM 13-40MM 30+10U	1 Unitats x cada 1 dies de febrer 2015 a febrer 2016
DOLOCATIL 1G 40 COMPRIMIDOS EFG	1 Unitats x cada 8 hores de febrer 2015 a febrer 2016
LOSARTAN ALTER 50MG 28 COMPRIMID RECUBI PELICU EFG	1 Unitats x cada 1 dies de març 2015 a març 2016
METAMIZOL CINFA 575MG 20 CAPSULAS EFG	2 Unitats x cada 8 hores de març 2015 a maig 2015
MYCOSTATIN 100000 UI/ML SUSP ORAL 60 ML	1 Unitats x cada 6 hores de febrer 2015 a febrer 2016
OMEPRAZOL CINFA 20MG 28 CAPSULAS EFG	1 Unitats x cada 1 dies de febrer 2015 a febrer 2016
ORFIDAL 1MG 25 COMPRIMIDOS	1 Unitats x cada 1 dies de març 2015 a març 2016
TRAMADOL STADA 50MG 60 CAPSULAS EFG	1 Unitats x cada 8 hores de març 2015 a maig 2015

Comunicats verbals (2 actius, 0 inactius)

- K-ras NATIU
- RAS natiu (inclou K-ras i N-ras)

Peticions - [redacted] *Visualitzant 288 de 288 proves*

Seleccionar config | Petitori ICS | Preconfigurats | Analítiques | Cercar...

- HJT Laboratori Primària (29 realitzades, 11 no realitzades)
- DT_Hdia Oncologic ICO (64 realitzades, 2 no realitzades)
- DT_Unitat de Rehabilitació Güe (14 realitzades, 0 no realitzades)
- DT_Diagnòstic per la Imatge ID (16 realitzades, 0 no realitzades)
- DT_Quiròfans Generals (17 realitzades, 1 no realitzada)
- HJT Laboratori General (57 realitzades, 7 no realitzades)
- Anatomia Patològica (5 realitzades, 0 no realitzades)
- Banc de Sang i Teixits (3 realitzades, 0 no realitzades)
- DT_IDI Diagnòstic per la Imatg (23 realitzades, 2 no realitzades)
- DT_Quiròfans Virtuals (1 realitzada, 0 no realitzades)
- DT_Gabinet Cardiologia DT_CEX (3 realitzades, 0 no realitzades)
- DT_Gabinet de Pneumologia (2 realitzades, 1 no realitzada)
- DT_Gabinet d'Aparell Digestiu (1 realitzada, 0 no realitzades)
- DT_Gabinet Pneumologia DT_CEX (2 realitzades, 0 no realitzades)

CRG 6/1 | PCC

Apunts curs clínic [redacted] *Visualitzant 15 de 490 apunts*

Seleccionar configuració | Ratllar | Imprimir | Expandir | Altres centres

Page 1 of 2

Nom pacient: [redacted] (H,66A) *Data:* 09-març-2015 13:15
Responsable: [redacted] (Metge) *Especialitat:* CIRURGIA... *Episodi:* 0010848485
UT: DT_Comites... *Servei:* COMITÈ DE TUMORS (DT)

Comtiè pulmó: AP : 4 M1 d'adk d'origen intestinal. Es remet a ONC per valorar adjuvància.

Nom pacient: [redacted] (H,66A) *Data:* 27-feb-2015 13:29
Responsable: [redacted] (Metge) *Especialitat:* CIRURGIA...
Episodi: 0011599968 *UT:* DT_CEX... *Servei:* CIRURGIA TORÀCICA (DT)

19/02/2015 RESECCIÓN ATÍPICA DE METÁSTASIS DE ORIGEN COLORRECTAL EN LSI

Rx de tórax: ok. No datos de contusión parenquimatosa. Mínima cámara apical asintomático

Pendiente de Anatomía patológica.

Retiradas grapas.

AP:normal. MV conservado

Editor curs clínic [redacted]

Retalla | Copia | Enganxa | Porta-retalls | Tipus de lletra i corrector | Paràgraf | Apunt subjectiu | Desfés | Refés | Edició | Obrir | Gestionar | Plantilla

Inicia | ES | 16:08

Hospital ICS

Estació de treball | Accés a HC | Documents | Dades assistencials | Pla de medicació | Altres | Sistema | Ajuda

CEX - [redacted] (H,66A) - [redacted]

CEX - BATCHELLI MASDEVALL, LLUIS (H,66A) - X. Hernandez Yague

Trueta:
atambulatoria.girona.ics@gencat.cat

Nom: [redacted]

Data de naix.: 08.10.1948 Província: Girona

Nº HC: [redacted] Cip: [redacted] Sexe:

RESULTATS DE DT_CEX ICO ONCOLOGIA

Servei i Agenda Sol·licitant: DT_CEX ICO Oncologia
Llit: Data: 29.10.2014

sospitoses.

Vena porta permeable. No hi ha dilatació de la via biliar.

Melsa, pàncrees, glàndules suprarenals i ambdós ronyons sense alteracions rellevants.

No hi ha adenopaties retroperitoneals ni pèlviques.

Cavnis postquirúrgics al recte. Ileostomia amb hernia parostomal.

No hi ha líquid lliure intraperitoneal ni altres troballes rellevants.adenopaties intrabdominals ni líquid lliure

intrabdominal.

CONCLUSIÓ:

Estudi TC toracoabdominal que mostra resposta variable dels nòduls parenquimatosos

Nom pacient: [redacted] Data: 27-feb-2015 13:29

Responsable: [redacted] (Metge) Especialitat: CIRURGIA...

Episodi: 0011599968 UT: DT_CEX... Servei: CIRURGIA TORÀCICA (DT)

19/02/2015 RESECCIÓN ATÍPICA DE METÁSTASIS DE ORIGEN COLORRECTAL EN LSI

Rx de tórax: ok. No datos de contusión parenquimatosa. Mínima cámara apical asintomático

Pendiente de Anatomía patológica.

Retiradas grapas.

AP:normal. MV conservado

Apunt subjectiu | Desfés | Refés | Edició | Obrir | Gestionar | Plantilla

CRG 6/1 | PCC

Inicia | ES | 16:09

Hospital ICS

Estació de treball | Accés a HC | Documents | Dades assistencials | Pla de medicació | Altres | Sistema | Ajuda

CEX - [redacted] (H,66A) - [redacted]

Desa curs clínic | Accés a HC | Documents de l'episodi | Dades assistencials | Pla de medicació | Registres d'infermeria | Info/Doc.addicional | Altres

Mostrar capçalera del pacient

Metastasi pulmonar

Pla de medicació - [redacted] *Visualitzant 13 de 13 tractaments*

Actiu | Nou comunicat | Cercar...

BOLSAS ILEOST SIST DOBLE PLACCONFORM 2 ABIERTA PLANA MIDI OPACA ARO 55MM 13-40MM 30+10U	1 Unitats x cada 1 dies de febrer 2015 a febrer 2016	
DOLOCATIL 1G 40 COMPRIMIDOS EFG	1 Unitats x cada 8 hores de febrer 2015 a febrer 2016	
LOSARTAN ALTER 50MG 28 COMPRIMID RECUBI PELICU EFG	1 Unitats x cada 1 dies de març 2015 a març 2016	
METAMIZOL CINFA 575MG 20 CAPSULAS EFG	2 Unitats x cada 8 hores de març 2015 a maig 2015	
MYCOSTATIN 100000 UI/ML SUSP ORAL 60 ML	1 Unitats x cada 6 hores de febrer 2015 a febrer 2016	
OMEPRAZOL CINFA 20MG 28 CAPSULAS EFG	1 Unitats x cada 1 dies de febrer 2015 a febrer 2016	
ORFIDAL 1MG 25 COMPRIMIDOS	1 Unitats x cada 1 dies de març 2015 a març 2016	
TRAMADOL STADA 50MG 60 CAPSULAS EFG	1 Unitats x cada 8 hores de març 2015 a maig 2015	
Comunicats verbals (2 actius, 0 inactius)		
K-ras NATIU		
RAS natiu (inclou K-ras i N-ras)		

Peticions - [redacted] *Visualitzant 288 de 288 proves*

Seleccionar config | Petitori ICS | Preconfigurats | Analítiques | Cercar...

- DT_Diagnòstic per la Imatge ID (16 realitzades, 0 no realitzades)
- DT_Quiròfans Generals (17 realitzades, 1 no realitzada)
- HJT Laboratori General (57 realitzades, 7 no realitzades)
- Anatomia Patològica (5 realitzades, 0 no realitzades)
- Banc de Sang i Teixits (3 realitzades, 0 no realitzades)
- DT_IDI Diagnòstic per la Imatg (23 realitzades, 2 no realitzades)
- DT_Quiròfans Virtuals (1 realitzada, 0 no realitzades)
- DT_Gabinet Cardiologia DT_CEX (3 realitzades, 0 no realitzades)
- DT_Gabinet de Pneumologia (2 realitzades, 1 no realitzada)
- DT_Gabinet d'Aparell Digestiu (1 realitzada, 0 no realitzades)
- DT_Gabinet Pneumologia DT_CEX (2 realitzades, 0 no realitzades)
- DT_Gabinet de Cardiologia (2 realitzades, 0 no realitzades)
- Diagnòstic per la imatge ICS (18 realitzades, 0 no realitzades)
- DT_CEX Anestesiologia Reanimac (1 realitzada, 0 no realitzades)

CRG 6/1

PCC

Apunts curs clínic - BATCHELLI MASDEVALL, LLUIS *Visualitzant 15 de 490 apunts*

Seleccionar configuració | Ratllar | Imprimir | Expandir | Altres centres | Page 1 of 2

Nom pacient: [redacted] *Data:* 09-març-2015 13:15
Responsable: [redacted] Metge) *Especialitat:* CIRURGIA... *Episodi:* 0010848485
UT: DT_Comites... *Servei:* COMITÈ DE TUMORS (DT)

Comtiè pulmó: AP : 4 M1 d'adk d'origen intestinal. Es remet a ONC per valorar adjuvància.

Nom pacient: [redacted] (H,66A) *Data:* 27-feb-2015 13:29
Responsable: [redacted] (Metge) *Especialitat:* CIRURGIA...
Episodi: 0011599968 *UT:* DT_CEX... *Servei:* CIRURGIA TORÀCICA (DT)

19/02/2015 RESECCIÓN ATÍPICA DE METÁSTASIS DE ORIGEN COLORRECTAL EN LSI

Rx de tórax: ok. No datos de contusión parenquimatosa. Mínima cámara apical asintomático

Pendiente de Anatomía patológica.

Retiradas grapas.

AP:normal. MV conservado

Documents - [redacted] *Visualitzant 62 de 63*

Últims 6 mesos | Nou document | Altres centres | Cercar...

Agrupat per: Grup | Tipus document

Grup	Tipus docu	Centre	Servei	Responsab	Tipus d'epis	Data	Estat del dc

- INFORMES ADMINISTRATIUS (4 documents)
- INFORMES CLÍNICS (18 documents)
  - Document de preoperatori anestèsia (2 documents)
  - Document de preoperatori infermeria (2 documents)
  - Document d'Intervencions Quirúrgiques (3 documents)
  - Document Full quirúrgic (2 documents)
  - Document PIIC (1 document)
  - Document Resposta Interconsulta (2 documents)
  - Informe Alta Hospitalària (2 documents)
  - Informe Alta Infermeria (2 documents)
  - Ordre Alta Mèdica (2 documents)

Inicia | ES | 16:10

CAP CSMS

OMI-AP (6.9/00E-22 SP:125) - CATALUNYA (RCA) - [Tapiz Historia Clínica - INSS C.P.D. - (78 anys) Tel.:

Fichero Editar Gestión Auxiliares Listados Ventana Ayuda

Apunts

Resum

Curs Clínic

Episodis

- 13/12/36 - FULLA D'EVOLUCIÓ
- 13/12/36 - ACTIVITATS PREVENTIVES
- 06/07/00 - ANSIETAT
- 24/08/00 - HTA (NO COMPL.)
- 29/11/02 - OSTEOARTROPATIA DEGENERATIVA
- 26/08/03 - MPOC
- 16/12/04 - ARTERIOPATIA PERIFÈRICA
- 27/07/06 - CATARATA
- 01/02/07 - TAQUICÀRDIA VENTRICULAR (PORTADOR DE DAI)
- 20/02/07 - CARDIOPATIA ISQUÈMICA / INFART MIOCARDI
- 01/04/08 - ESTENOSI V. AÒRTICA / RECANVI VALVULAR
- 21/01/09 - FIBRILACIÓ AURICULAR
- 26/04/11 - ANEMIA FERROPENICA
- 07/11/11 - FRACTURA D6-D7 / OSTEOPOROSI COMPLICADA
- 18/02/14 - BILIRRUBINA AUGMENTADA / COLELITIASI
- 20/11/14 - CONGESTION TORACICA

Última Visita 14/04/2015

MPOC

Amb Spiriva qque li van donar a Can Ruti es nota molt 12:
millor que quan feia ttm amb Atrovent. 12:32

Pendents

Prescripcions	Posologia	F
10/03/15 Torasemida Teva 10r	0-1-0-0-0	3
10/03/15 Omeprazol Davur Efg	1-0-0-0	2
10/03/15 Sintrom 4 Mg Comprir	- - - -	2
10/03/15 Hidroferol 266 Mcg 1(	1-0-0-0-0	1
10/03/15 Trankimazin Retard 1	0-0-0-0-1	3
10/03/15 Valsartan Kern Pharm	1-0-0-0	2
10/03/15 Bisoprolol Normon 2,5	1-0-0-1-0	2
10/03/15 Simvastatina Almus 1	0-0-0-1-0	2
28/08/14 Cafinitrina Comprimid	- - - -	2
01/04/15 Spiriva 18mcg Polvo I	1-0-0-0-0	3

Agenda

Pla personal

Mostrar PLA PERSONAL

Antecedents

Al·lèrgies

CARVEDILOL

Li dóna sequetat faríngia.

NO AL·LÈRGIES CONEGUDES

Ant. Familiars

Ant. Mèdics

ARTERIOPATIA PERIFÈRICA
CARDIOPATIA ISQUÈMICA / INFART MIOCARDI
FIBRILACIÓ AURICULAR
FRACTURA D6-D7 / OSTEOPOROSI COMPLICADA
HTA (NO COMPL.)
MPOC
TAQUICÀRDIA VENTRICULAR, PORTADOR DE DAI

Ant. Quirúrgics

Condicionants i Problemes

24/08/00	HTA (COMPL.)	K87
12/12/00	HEMORROIDES	K96
14/09/04	DIABETES MELLITUS	T90
16/12/04	ARTERIOPATIA PERIFÈRICA	K99
16/12/04	DERMATITIS SEBORREICA NC	S86
18/01/05	OSTEOARTROPATIA DEGENERATIVA	L91
27/07/06	CATARATA	F92
20/02/07	INFARTO CARDIACO	K75
01/04/08	ESTENOSI V. AÒRTICA	K83

Ordres mèdiques

Analítiques

28/01/15 - Lab. - Bioquímica	EIM
28/01/15 - Lab. - Orina/líquids/secrec.	EIM
28/01/15 - Lab. - Immunologia	EIM
03/04/14 - Lab. - Bioquímica	EIM
03/04/14 - Lab. - Bioquímica	EIM
20/03/14 - Lab. - Bioquímica	EIM
20/03/14 - Lab. - Hematologia	EIM
20/03/14 - Lab. - Hemostàsia	EIM
14/02/14 - Lab. - Bioquímica	EIM
14/02/14 - Lab. - Bioquímica	EIM
14/02/14 - Lab. - Orina/líquids/secrec.	EIM
14/02/14 - Lab. - Hormones	EIM
14/02/14 - Lab. - Hemostàsia	EIM
29/05/13 - Lab. - Bioquímica	EIM
29/05/13 - Lab. - Bioquímica	EIM
29/05/13 - Lab. - Hormones	EIM

Totes

Pnd. Cita

Pnd. Realitzar

Pnd. Resultat

Pdnt. Veure

Tancades

CAP ICS

(HOME, 76 ANYS) CRG 6 / 1 · cap ingrés · 4,6% reingr.

Notes prèvies | Introduir/Modificar nota | Notes del dia | Curs Clínic AE | Seguiment Clínic Compartit

Pàg. 2

30/01/2015 09:21 - [redacted] - MEDICINA DE FAMILIA

DOLOR MUSCULAR

NO ha llegado TC pulmonar.

29/01/2015 12:13 - [redacted] - MEDICINA DE FAMILIA

DOLOR MUSCULAR

Viene a recoger TC pulmonar.

No está el resultado.

Avisará cuando llegue.
Pocos cambios.

18/12/2014 12:35 - [redacted] - MEDICINA DE FAMILIA

DOLOR MUSCULAR

Aporta TC : aumetno de densidad mal definido de aparencia inflamtoria en segmento anterio de LSD, resto del examen normal
Refiere ausencia de tos ni expectoración, no fiebre, no disnea, no sdm tóxico
TC realizado por hallazgo en RX de opacidad mal definida. RX se ralizó por dolor a nivel escapular de 3 meses de evolución.
Soliciot valoración preferente con Neumologia
Realizo Contacto via mail y adjunto dirección de DRa [redacted]

SENSE DIAGNÒSTIC DEFINITIU (ESTUDI)

DER Derivat al servei: PNEUMOLOGIA

posteriormente recibo respuesta de IC realizada a Neumo. Aconseja ralizar tto antibiotico con Azitro (3d/semana x 4 semanas) y repetir l Tc en un mes.
Anulo visita preferente por el moemnto

SENSE DIAGNÒSTIC DEFINITIU (ESTUDI)

RX Programació prova: TC DE TÒRAX SENSE CONTRAST

® S'ha donat d'alta el principi actiu AZITROMICINA DIHIDRAT.

ACTIUS | INACTIUS | I.Q. | A.F (?) | NOC

Recerca | Tots | Prioritzats

- HIPERTENSIÓ ARTERIAL ESSENCIAL
- *EXFUMADOR*
- GONARTROSI (ARTROSI DEL GENOLL)
- *ALTRES TRASTORNS DEL PULMÓ*
- PERICARDITIS AGUDA

Valoració crònics

DETALL DEL PROBLEMA | NOU PROBLEMA | COMENT

Data Alta: 05/09/2014 Codi: J98.4

Descripció: ALTRES TRASTORNS DEL PULMÓ

Comentari:

Inicio | Àmbit d'Atenció Prim... | ECAP - WebUtil - Wi... | Con... | Microsoft PowerPoin...

Soy un obsesivo ?????

Toda esta “laboriosidad” para buscar información ……..

Simplemente consume tiempo o además el no hacerlo es peligroso para el paciente?

Paciente nº 1

Primer ingreso

- Hipercolesterolemia desde 1984.
- Accidente Isquemico Transitorio en 1997.
  - Cursó con hemiparesia derecha. Quedó paresia de ESD residual
  - TAC: normal.
  - Eco-doppler de TSA: Sin evidencia de patologia obliterante extracranial hemodinamicamente significativa.
  - RMN: Múltiples lesiones focales de pequeño tamaño (de 3-8mm), distribuidas en sustancia blanca de centros semiovales, corona radiada y sustancia blanca periventricular posterior izquierda, compatibles con lesiones isquemicas. Resto normal.
  - Proteina C 160, Proteina S total 103, Proteina S libre 103, Anticoagulante circulante negativo, Ac. Anti DNA negatiu, Ac. Anticardiolipina IgG,IgM negativo, ANA negatiu, Antitrombina III 100%.
- Cefalea desde 2002
  - Estudiada en CEXT neurologia
  - RNM: lesion hipodensa en sustancia blanca periventricular.
- Angor de esfuerzo desde 1997
- Angor inestable en Junio-98 por lo que ingresa en C.St. Jordi.
  - Ecocardiograma (Enero'97): Normal.
  - Cateterismo (Mayo'98): Coronaria izquierda: Arteria descendiente anterior con irregularidades difusas a lo largo de todo el su trayecto, y una estenosis del 95% en su segmento medio, con regular vaso distal. Primera rama diagonal con estenosis del 30% en su origen, y regular en vaso distal. Coronaria derecha sin lesiones angiográficas significativas. Se realizó una angioplastia con colocación de STENT. Ventriculo izquierdo con buena dinámica global. Fracción de eyección del 81%.

Segundo ingreso

Paciente de 56 años, fumadora de 1 paq/d hasta I-14, sin habito enolico ni alergias conocidas, con antecedentes familiares de hiperlipemia en hijos y nietos (tiene una hija de 38 a con CLDL de 283 y otra de 20 años con CLDL de 246) y antecedentes personales de de :

- Aborto expontaneo en 1998
- Hipercolesterolemia desde 1984

	2004	2008	2009	2010	2012	I-14
Coles-total	265	328	262	342	446	298
CHDL	31	49	43	48	59	38
CLDL	201	252	192	262	356	223
TG	161	133	137	162	155	187
						Ator 40

- Diabetes mellitus desde I-14
- Accidente Isquemico Transitorio en 1997.
  - Cursó con hemiparesia derecha. Quedó paresia de ESD residual
  - TAC: normal.
  - Eco-doppler de TSA: Sin evidencia de patologia obliterante extracranial hemodinamicamente significativa.
  - RMN: Múltiples lesiones focales de pequeño tamaño (de 3-8mm), distribuidas en sustancia blanca de centros semiovales, corona radiada y sustancia blanca periventricular posterior izquierda, compatibles con lesiones isquemicas. Resto normal.
  - Proteina C 160, Proteina S total 103, Proteina S libre 103, Anticoagulante circulante negativo, Ac. Anti DNA negatiu, Ac. Anticardiolipina IgG,IgM negativo, ANA negatiu, Antitrombina III 100%.
- Cefalea desde 2002
  - Estudiada en CEXT neurologia
  - RNM: lesion hipodensa en sustancia blanca periventricular.
- Cardiopatia isquémica 1997 (tenia 40 años)
  - Angor de esfuerzo desde 1997

ASSISTÈNCIES | PROVES | DOCUMENTACIÓ | D. PERSONALS

Data	Tipus CEX-CE>		Núm. Ass.	DAlt/HVis	Diagnòstics	Hb/D	Servei Cardiologia-103	Tipus Visita
27/03/2015	CEX		14D192035	14:05			Cardiologia	SEGONA VISITA
24/03/2015	CEX		14D321711	12:40			Cardiologia	SEGONA VISITA
18/12/2014	CEX	EC	14D241762	12:00			Cardiologia	SEGONA VISITA
25/09/2014	CEX	EC	14D207645	12:20			Cardiologia	SEGONA VISITA
07/08/2014	CEX	EC	14D195189	13:20			Cardiologia	SEGONA VISITA
23/07/2014	CEX		14D184471	11:30			Cardiologia	SEGONA VISITA
18/07/2014	CEX		14D104179	13:50			Cardiologia	SEGONA VISITA
25/06/2014	CEX		14D151906	11:30			Cardiologia	SEGONA VISITA
04/06/2014	CEX		14D137593	12:00			Cardiologia	SEGONA VISITA
21/05/2014	CEX		14D124204	12:00			Cardiologia	SEGONA VISITA
08/05/2014	CEX	EC	14D096095	11:00			Cardiologia	PRIMERA VISITA
11/04/2014	CEX		14D096101	13:25			Cardiologia	INTERCONSULTA
17/06/2003	CEX		02D201668	11:05			Cardiologia	SEGONA VISITA
25/05/2001	CEX		00D145727	11:10			Cardiologia	SEGONA VISITA
03/11/2000	CEX		00D142220	09:30			Cardiologia	PRIMERA VISITA
25/01/2000	CEX		99D102032	10:24			Cardiologia	SEGONA VISITA
29/06/1999	CEX	EC	99D033390	09:36			Cardiologia	SEGONA VISITA
26/02/1999	CEX		98D168519	12:40			Cardiologia	SEGONA VISITA
10/11/1998	CEX		98D101496	12:14			Cardiologia	SEGONA VISITA
01/09/1998	CEX		98D119297	12:35			Cardiologia	1 VISITES URGENCIES
03/07/1998	CEX		98D058008	12:55			Cardiologia	SEGONA VISITA
17/04/1998	CEX		98D057168	12:00			Cardiologia	INTERCONSULTA

Cateterismo (Mayo'98): Coronaria izquierda: Arteria descendiente anterior con irregularidades difusas a lo largo de todo el su trayecto, y una estenosis del 95% en su segmento medio, con regular vaso distal. Primera rama diagonal con estenosis del 30% en su origen, y regular en vaso distal. Coronaria derecha sin lesiones angiográficas significativas. Se realizó una angioplastia con colocación de STENT. Ventriculo izquierdo con buena dinámica global. Fracción de eyección del 81%.

Coronariografia: TC angiograficamente normal. DA difusamente enferma Los STENTS están reestenosados con una zona de lesión critica. Vaso distal horrible. CX pequeña arteriosclerótica. CD con multiples irregularidades no significativas. Se predilatan los STENTS con balón de 2.25. Se administra paclitaxel con 2 balones con drosa de 2/20 y 2/15 con buena resultado.

Primer ingreso

- Hipercolesterolemia desde 1984.

Segundo ingreso

- Hipercolesterolemia desde 1984

	2004	2008	2009	2010	2012	I-14
Coles-total	265	328	262	342	446	298
CHDL	31	49	43	48	59	38
CLDL	201	252	192	262	356	223
TG	161	133	137	162	155	187
						Ator 40

Paciente nº 2: Informe de UCIAS

Data d'ingrés	**19-03-2012**
Hora d'ingrés	**16:56**

Pacient que consulta per tumefacció submandibular.

ANTECEDENTS
Sense al·lèrgies medicamentoses conegudes.
Dislipèmia
IQ: pròtesi genoll esquerre
Hèrnia hiatus.
Insuficiència mitral lleugera (ecop cardio 28/12/11) i IT lleugera amb HTP lleugera.
Tractament: simvastatina, omeprazol, paracetamol.

Paciente nº 2: Informe de C.Ext

Paciente de 86 años, sin hábitos tóxicos ni alergias conocidas, con antecedentes de :

- PTR Izq
- Hallux valgus bilateral
- Flebotomia
- Hipoaucisa
- Timpanoplàstia
- Hernia discal posteromedial C6-C7 amb compromis arrel C8 amb hipoestesia en 2007
- Hernia de hiatus desde antes de 2000
  - Diagnosticada por FGC
- Esofago de Barret desde al menos 2001
  - FGC (2001):
    - AP: "Esófago, biopsia":
      - COMPATIBLE CON ESOFAGO DE BARRETT DE TIPO GASTRICO.
      - NO HAY EVIDENCIA DE ATIPIAS EN EL MATERIAL REMITIDO.
  - FGC de control (ultima en 2004);
    - AP:
      1. Estómac, antre gàstric, biòpsies endoscòpiques":
         - GASTRITIS CRÒNICA LLEU AMB MÍNIMA ACTIVITAT AGUDA.
         - SENSE SIGNES CLARS D'ATRÒFIA.
         - NO S'OBSERVA HELICOBACTER PYLORI.
         - S'OBSERVA PRESÈNCIA DE METAPLÀSIA INTESTINAL I CÈL·LULES DE PANETH.
      2. Esòfag, terç inferior, biòpsies endoscòpiques":
         - EPITELI GLANDULAR AMB MARCADA METAPLÀSIA INTESTINAL COMPLETA. COMPATIBLE AMB ESÒFAG DE BARRETT.
         - CANVIS INFLAMATORIS DE TIPUS CRÒNIC.
         - SENSE EVIDÈNCIA DE MALIGNITAT.
  - Ultima FGC en 2007
  - No hay mas controles
- Hipercolesterolèmia
- Sdme depressiu.
- Disnea estudiada en C.Ext Neumologia en 2011
  - Saturació de 98%
  - AR crepitants bibasals de predomini esquerra
  - Rx torax: s'observa discret augment de la silueta cardiaca sense observar-se imatges patològiques
  - PFR: FVC 2.04 104% FEV1 1.05 84% IT 51
  - ECG ritme sinusal a 80x
  - Ecocardio (2011): BUENA FUNCION VI SISTOLICA GLOBAL Y SEGMENTARIA. NO HVI NI DILATACION. VENTRICULO DERECHO CONTRAE BIEN.NO DILATADO. VALVULA MITRAL NO RESTRICTIVA CON REGURGITACION LIGERA GRADO II VALVULA PULMONAR NORMOFUNCIONANTE. VALVULA TRICUSPIDE CON SEÑAL DE IT LIGERA Y GRADP. 32

HISTORIAL PACIENT

- Hospitalitzacions
- Urgències
- Consultes Externes
- Exploracions
- Radiologia
- Quiròfans
- Laboratori
- Biòpsia
  - 02/06/2004/BIO
  - 09/03/2004/BIO
  - 21/03/2001/BIO
- Citologia
- Hospital Dia
- PADES
- UFISS
- Rehabilitació
- Derivacions

- Farmàcia
- Medicació Ambula.
- Primària
- Informes
- Curs Clínic

BIÒPSIES

D. PRINCIPALS | INTERCONSULTES

DADES BIÒPSIA

Núm. Biòpsia	01B001626	Data Obt.	20/03/2001	Estat	C
Núm. B. Principal		Estat Biòpsia Principal			
Núm. Assistència	00D158667	Data Reg.	21/03/2001		
Patòleg Resp.	[redacted]				
Patòleg CI					
Servei	Digestologia				
Metge	[redacted]				
Desc. Macro	[redacted]			Centre	Hospital Calella
Recepció				Prioritat	
Remetre Res.				Transcripció	EHG

MOSTRES

Mostra: BX ESOFAGO

Informe Macro

Identificado como esófago, un pequeño fragmento irregular de tejido blando y gris blanquecino de 0.2 cms. de diámetro. IT.

Diagnòstic

"Esófago, biopsia":

- COMPATIBLE CON ESOFAGO DE BARRETT DE TIPO GASTRICO.

- NO HAY EVIDENCIA DE ATIPIAS EN EL MATERIAL REMITIDO.

- Anemia ferropénica de años de evolución no diagnósticada
- Anemia e insuficiencia renal que ingresa desde UCIAS para estudio cuando años antes ya la tenia (constaba sólo en analíticas del CAP!!!!)
- Diabetes de años de evolución no diagnósticada
- Insuficiencia renal crónica de años de evolución no diagnósticada
- Colesterol LDL elevado no tratado en paciente de alto riesgo cardiovascular
- Polipos adenomatosos de colon no controlados
- Repeticion de angioRNM en 3 ocasiones por no haber encontrado en cursos clinicos previos que ya se habia decido en HGTiP que la estenosis detectada en la primera angioRNM no era revascularizable

Y para evitar esto hay que “bucear en la Historia Clinica Electronica!!!!

- Hipotirodismo subclínico desde 2011

	2011	2013
TSH	6.36	6.23
T4 libre	1.06	1.11

  - Desde hace unos meses en tto con L-Tiroxina pautada en el CAP
  - Retiro también la L-Tiroxina pues la cifra más alta de TSH es de 6.36
- Diabetes mellitus tipo II desde XI-00

	IV-11	XI-11	V-12	17-1-13	I-13	VI-14	XII-14
HbA1c	6.8%	13.9%	9.3%	8.3%	6.9%	9.1%	13.6%
Microal	54 mg/g	114 mg/g	19 mg/g	49 mg/g	96 mg/g	13 mg/g	13.8mg/g

  - Control Endocrino HGTiP hasta 2009
  - En XI-11 pauté ARA-II por microalbuminuria
- Insuficiencia renal crónica desde 2011

	2-11-10	17-1-11	19-4-11	VII-13	I-14	VI-14	XII-14
Urea/Creat	86/1.3	137/1.7	91/1.9	111/2.01	115/2.08	/1.60	85/1.41
FG estimado	59	43	38	35	34	43	53
Na/K	144/5.1	139/5.9	137/5.2	142/5.2	142/5.1	145/4.3	141/4

- perliprmia desde 2007

	2008	IV-11	XII-12	IV-13	I-14	VI-14	XII-14
CT	187	152	179	164	161	197	190
CHDL	35	27	30	39	25	49	46
CLDL	106	79	107	96	96	101	82
TG	232	229	212	146	199	237	311
						Gemfibr	

  - En VI-14 aconsejé añadir estatina, pero entonces preciso cambiar gemfibrozilo por fenofibrato

Y que pasa cuando el paciente vuelve a la C.Ext?

Y que pasa cuando el paciente vuelve a la C.Ext?

- Hay que buscar el primer curso clínico o el primer informe, para recordar los problemas del paciente
- Hay que leer el menos nuestro ultimo curso clínico, para ver como estaba en la visita previa
- Si ha habido algún cambio importante, tras la visita previa (por ej una nueva coronariografia, o un nuevo IAM, o una hemorragia digestiva por AAS, o miopatía por estatinas.....), en que curso clínico lo hemos escrito?
- Hay que ver las exploraciones complementarias
  - Multiples clics
  - Copiar y pegar vs escribir miniresumen
- Hay que confirmar que tratamiento “puede estar tomando”
- Hay que modificar el tratamiento en SIRE

Formas de solucionar la búsqueda de problemas importantes en los cursos clínicos de C.Ext.

- En cada nuevo curso clínico, se copian “los problemas importantes” previas
- En cada visita se crea un informe en el que quedan recogidas “los problemas importantes previos”

**** Lo malo de este sistema es que es muy difícil diferenciar en el documento de la visita entre los problemas previos y la situación actual

- No hacer nada!!!. Cerrar los ojos y desear suerte
  - Tipica visita de “que tal esta?, bien?, pues siga igual!. Control en …. (+/- tiempo en función de lo que nos preocupe el paciente)

Hacer un miniresumen en cada curso o informe de C.Ext

CURS CLÍNIC

14/01/2011- 13:14

11 - HCC
Cardiologia
Mèdic
NORMAL

1ª VIS CARDIOLOGIA, REMITIDO DEL CAP
81 años(traslado de domicilio desde Linares)
-HTA.
-No DM
-DLP
-No Card isquémica previa
-Probable EPOC. No fuma desde hace 20 años
-Ulcus gástrico perforado hace 20 años
-Glaucoma (en Linares le suspendieron unas gotas para el glaucoma por probable bradicardia)
-No alergias a F
-Perforación gástrica intervenida, fractura de pie x 2

EKG RS, 68 lpm, eje izdo
TA: 100/55
EFísica: RsCsRs con soplo esclero-calcificación aórtica II/VI
A(4/01/2011):Gluc 86, crat 0.9, FG 86, K 4.5, Col 228(57/ 146), TAG 124
Tto: Omeprazol, Simvastatina 20, Acetilcisteína 600, Xalatan , recientemente desde hace 2 días Nitroplast 10 mg parches.
Desde hace 2 años disnea a medianos - moderados esfuerzos y opresión precordial no irradiada no progresiva. Con tto pautado en su CAP para sus pulmones refiere ha mejorado. No cefaleas. Diuresis +++. No edemas MMII. Ortopnea 1 almohada. No palpitaciones/ síncopes.
JC: Disnea de esfuerzo, probable angor de esfuerzo estable (aunque interrogatorio dificil)
Plan: De momento dado que ha mejorado con los parches recientemente pautados ha mejorado no modifico tto, se pueden aumentar la dosis a 15 mg/ día del parche, no pauto antiagregación por el ulcus perforado.
Precisa estatina para LDL < 130
Solicito ecocardiograma control

10/06/2011- 13:33

11 - HCC
Cardiologia
Mèdic
NORMAL

Es troba més bé amb el pegat de NTG.

Ecocardiografia 3-06-11: VE 50/30, 15/14, FE conservada. AE 42, EAo lleugera (grad mig 18mmHg)

EF: TA 123/62
ECG: FC 42x', eix 0º, PR 120ms, no altearcions repolarització

Tto: Omeprazol, Simvastatina 20, Acetilcisteína 600, Xalatan , recientemente desde hace 2 días Nitroplast 10 mg parches.

JC: Disnea de esfuerzo, probable angor de esfuerzo estable (aunque interrogatorio dificil)
Plan: De momento dado que ha mejorado con los parches recientemente pautados ha mejorado no modifico tto, se pueden aumentar la dosis a 15 mg/ día del parche, no pauto antiagregación por el ulcus perforado.

pla: igual tto i control en 6 mesos. No afegeixo b-bloq per bradicàrdia

CURS CLÍNIC

por el ulcus perforado.

pla: igual tto i control en 6 mesos. No afegeixo b-bloq per bradicàrdia

▶ 13/01/2012- 14:03

Cardiologia

Mèdic

NORMAL

ALTA CLINICA M INTERNA 5/08 al 11/08/2011 por dolor tx reposo.
*SPECT(Agosto 2011):91% FCTM, clínica y EKG(-), FEVI 67%, no isquemia
Refiere pinchazos precordiales con los esfuerzos, dice que le han dicho que es por problema de los pulmones.
EKG:RS, 47 lpm
TA:145/80
Tto:Adiro 100, Nitroplast 10, Atorvastatina 20, Ezetrol 10, Xalatan, Omeprazol, Acetilcisteína 200
A(7/12/2011): Gluc 98, creat 0.9, FG 86, Col 219(54/148), TAG 87, TSH 10.6, T4 ok, VSG 86.
JC: HTA+ DLP+ Hipotiroidismo subclínico+ Bronquitis crónica. Disnea de esfuerzo, probable angor de esfuerzo estable. HVI moderada con EAO ligera Junio 2011. No isquemia al 91% FCTM (-)
Plan: Intento Diafusor 15 mg parches, sigue controles en M Interna con el Dr Cuenca, si persisten estos síntomas que para mi es angor añadir Amlodipino a su tto.

▶ 06/07/2012- 12:40

Cardiologia

Mèdic

NORMAL

Ahora se encuentra bien desde el punto de vista cardiológico tras la transfusión (con la Hb 7.5 en Junio 2011 se cansaba y tenía dolor tx opresivo sugestivo de angor.).
EKG:RS, 51 lpm, eje izdo
TA:140/70
EFísica: RsCsRs con soplo estenosis aórtica prob moderada(gradp 18 hace 1 año)
A(12/06/2012): Gluc 98, creat 0.95, FG >60, K 4.3, GOT 38, GPT 22, Col 146(41/78), TAG 133, ferritina 59, Hb 9, Hto 30, VSG 49
Tto:Adiro 100(se la han anulado en espera de resultados de Digestivo) Uniket 20(1-0-1), Amlodipino 5(1-0-0), Atorvastatina 20, Ezetrol 10, Xalatan, Omeprazol, Acetilcisteína 200(1-0-0)

JC: HTA+ DLP+ Hipotiroidismo subclínico+ Bronquitis crónica.Gonartrosis. Diverticulitis perforada1990. Nefrolitiasis. Disnea de esfuerzo, probable angor de esfuerzo estable. HVI moderada con EAO ligera Junio 2011. No isquemia al 91% FCTM (-). Anemia que ha precisado recientemente transfusión de (2), pte de colonoscopia y posible FGS según resultados. Estable desde el punto de vista cardiológico tras pasar de Hb 7.5 a 9
Plan: De momento hacer estudios digestivos para filiar origen de su anemia ya que aunque refería angina clara estaba desencadenada por la anemia y en este momento no está indicada la realización de test de isquemia/ otras pruebas invasivas por la alta probabilidad de precisa de nuevo la antiagregación.

▶ 26/10/2012- 14:21

Cardiologia

Mèdic

NORMAL

Se encuentra bien. No precisa NTG sl.
Estudios digestivos:
*Enema opaco: Múltiples divertículos en sigma y resto del colon
*Anatomia polipo gàstric: adenoma tubulovellos amb displasia de baix grau
Tto:Adiro 100, Uniket 20(1-0-1), Amlodipino 5(1-0-0), Atorvastatina 20, Ezetrol 10, Xalatan, Omeprazol, Fe, Ibuprofeno.
EKG: RS, 70 lpm, rS III, aVF
TA: 120/70
A(19/07/2012): Gluc 107, creat 1.01, FG>60, K 4.8, Hb 12.1
JC: HTA+ DLP+ Hipotiroidismo subclínico+ Bronquitis crónica.Gonartrosis. Diverticulitis perforada 1990. Nefrolitiasis. Disnea de esfuerzo, probable angor de esfuerzo estable. HVI moderada con EAO ligera Junio 2011. No isquemia al 91% FCTM (-).
Anemia que ha precisado recientemente transfusión de (2), pte de colonoscopia y posible FGS

CURS CLÍNIC

Plan: Ezetrol tomar sólo lunes, miércoles y viernes.
Control 1 año con analítica.

▶ 24/09/2013- 09:22

Cardiologia
Mèdic
NORMAL

REMITIDO DEL CAP
Le han detectado anemia, toma Fe desde hace unas semanas y le han dicho que de por vida,
EKG del CAP de Agosto a 41 lpm
Refiere con la deambulación dolor precordial que cede con el reposo, puede ser peor en los últimos meses

EKG: RS, 65 lpm, rS III, aVF
TA: 140/70
Tto:Adiro 100, Uniket 20(1-0-1), Amlodipino 5(1-0-0),Cordiplast 5 mg, Atorvastatina 20, Ezetrol 10 (sólo lunes, miércoles y Viernes), Xalatan, Omeprazol,Fe

A(19/08/2013): Gluc 92, creat 1.01, FG>60, K 4.1, ferritina 14, Hb 10.6

JC: HTA+ DLP+ Hipotiroidismo subclínico+ Bronquitis crónica.Gonartrosis. Diverticulitis perforada 1990. Nefrolitiasis. Disnea de esfuerzo, probable angor de esfuerzo estable. HVI moderada con EAO ligera Junio 2011. No isquemia al 91% FCTM (-).
Anemia Junio 2011 que precisó transfusión de (2). Estable desde el punto de vista cardiológico tras pasar de Hb 7.5 a 9. Divertículos en sigma y resto del colon y adenoma tubulovellos amb displasia de baix grau en Jul 2012. Reitido por angor de medianos esfuerzos (dificil entrevista) pero en el contexto de reaparición de anemia.

Previo

Plan: Cuenta angor de esfuerzo claro y sería candidato a coronariografia pero en el contexto de su anemización la doble antiagregación sería un riesgo considerable, de momento como ha de mantener el Fe de por vida intento optimizar tto médico y si periste a pesar de ello angor solicitaremos coronariografía
Uniket 20 stop
Cordiplast stop
Uniket R 50(1-0-1)
Amlodipino 5(1-0-1)
Control 1 mes (29/10/2013)
Solicito además ecocardiograma control de su Estenosis aórtica

▶ 29/10/2013- 14:48

Cardiologia
Mèdic
NORMAL

NO ACUDE A CCEE

▶ 14/02/2014- 14:42

Cardiologia
Mèdic
NORMAL

*Ecocardiograma programado para Marzo 2014

Cuando camina nota un pinchazo / presión precordial, se para , cede y sigue caminado, puede caminar hasta todo el día.., dice que es del pulmón...
EKG: RS, 73 lpm, rS III, aVF
TA: 133/61
Tto:Adiro 100, Amlodipino 5(1-0-1),Uniket R 50(1-0-1), Atorvastatina 20, Ezetrol 10 (sólo lunes, miércoles y Viernes), Xalatan, Omeprazol, FE

Total Registros: 26

- Insuficiencia cardiaca desde 2009 y en XI-11
  - Ecocardiografia (IX-09); VE no dilatat, lleugerament hipertròfic, normocontràctil. **FE 71%.** AE moderadament dilatada. IM lleugera per CAM. Vàlvula aòrtica funcionalment bicúspide amb severa calcificació de l'arrel aòrtica que s'extén a la interfibrosa. **Insuficiència aòrtica moderada (++).** Cavitats dretes normals. IT severa. HTP severa. Ferida quirúrgica amb bon aspecte.
  - Ecocardiografi (X-11): Vàlvula aòrtica engruixida amb obertura conservada. Vàlvula mitral fina amb mobilitat normal. Calcificació de l'anell posterior. Ventricle esquerre amb dimensions i contractilitat normals (FE 54%). Cavitats dretes normals Flux mitral normal. **Regurgitació mitral moderada.** Flux aòrtic normal. **Regurgitació aòrtica moderada. Hipertensió pulmonar moderada-severa.** Conclusions **INSUFICIÈNCIA AÒRTICA MODERADA.** CALCIFICACIÓ DE L'ANELL MITRAL POSTERIOR. **INSUFICIÈNCIA MITRAL MODERADA. HIPERTENSIÓ PULMONAR MODERADA-SEVERA.**
  - ECG: Ritmo de MCP a 70 x'
  - PulsiO2 al alta: 95%
  - Ahora mejor, auqnue sigue con edemas en EEII y disnea de esfuerzo
    - Aumento diureticos
  - Ya controlado por Cardio por IM moderada
- Esputos hemoptoicos en X-11 durante el ingeso por insuficiencia cardicaca
  - Los primeros días del ingreso realizó esputos purulentos con alguna estria hemática por lo que se han recogido esputos para BK y citologías. Solo ha sido posible recoger un esputo que ha sido negativo para BK; pues posteriormente ha cedido la expectoración. Se ha realizado TAC torácico que no ha mostrado ninguna lesión sugestiva de neoformación. Dado que el esputo hemático coincide con un cuadro de sobreinfección respiratoria y el TAC es normal no se ha realizado FBC
  - Cultivo de esputo: muestra no valorable
  - BK de esputo (1): Ziehl negatio, **Lowenstein pendiente**
  - TAC toracico: Marcapasos a nivel de hemotórax izquierdo que provoca marcado artefacto. Pared torácica sin alteraciones valorables. Estructuras mediastínicas centradas, de morfología normal. Cardiomegalia global. **Signos de redistribución vascular en relación con ICC.** Presencia de pequeñas adenopatías a nivel paratraqueal bilateral de características inespecíficas dado su pequeño tamaño. Hilios pulmonares de tamaño normal y morfología vascular. Espacio pleural libre. **Parénquima pulmonar sin alteraciones significativas.** Glándulas suprarrenales de tamaño y morfología dentro de la normalidad. Resto de estructuras infradiafragmáticas visualizadas sin hallazgos. **CONCLUSIÓN: Cardiomegalia con signos de redistribución vascular en probable relación con ICC.**
  - No han repetido

No hacer nada

CURS CLÍNIC

25/02/2011- 11:54 Cardiologia Mèdic NORMAL	Segueix presentant dolors i dispnea de moderats esforços que ha anat empitjorant. Encara fuma però menys. Demano coronariografia.
12/04/2011- 09:43 Cardiologia Mèdic NORMAL	Coronariografia: AMI a DA permeable però lesions a 3 vasos amb lesió a DA-D1, oclusió de CD, lesió a Cx-OM1. En un primer temps implanten 2 stents FA a CX i OM1 i posteriorment 2 stents FA a DA i D1. Bon resultat sense nous dolors però es queixa de cansament. ECG: Necrosi inferior amb HVE i sobrecàrrega. Tractament: Bisoprolol 10, AAS 100, Plavix, Prevencor 80, Ezetrol, Omacor 1x2, Captopril 25x3, Nitroplast 10, Metformina, glicazida, Esertia.
07/10/2011- 11:28 Cardiologia Mèdic NORMAL	Ara li han de fer fibrogastroscòpia i colonoscòpia per sospita de patologia digestiva greu. Recomano suspendre Plavix i seguir amb aspirina. Des del punt de vista anestèsic no hi ha especial risc ja que ara està asimptomàtic del cor.
22/11/2011- 11:43 Cardiologia Mèdic NORMAL	Li han trobat poliposi del colon. El 22 d'octubre presenta AVC vertebral i sembla que ara està pendent de stent a vertebrals a Can Ruti. Ha anat bé del cor sense tenir nous dolors anginosos. ECG: HVE amb sobrecàrrega. Necrosi inferior. Ara sembla que ha de fer tractament erradicador d'Helicobacter. No hi cap problema amb combinar Omeprazol (o millor pantoprazol) amb clopidogrel. Seguir tractament igual.
20/03/2012- 10:25 Cardiologia Mèdic NORMAL	Asimptomàtic del cor. Segueix fumant. Ara està presentant melenes i li han de fer nova colonoscòpia. Des de anestèsia pregunten si es pot suspendre antiagregació. Ara fa just un any de la implantació de stents. Es pot suspendre Plavix i Aspirina una setmana abans i desprès continuar només amb Plavix.
26/06/2012- 10:44 Cardiologia Mèdic NORMAL	Es continua cansant, però cap episodi de dolor toràcic Es va retirar atorvastatina per alteració hepàtica (juny 2012) TA 140/80 ECG: RS a 77x', necrosis inferior i posterior ECG: Necrosi inferior amb HVE i sobrecàrrega. Tractament: Bisoprolol 10, Plavix, Ezetrol, Omacor 1x2, Nitroplast 10, Metformina, glicazida,

Y los lípidos?
Y la TA?
Y el control de la DM?
Cambios de Ttos?

Y esto sólo nos pasa a nosotros?

Hospital ICS

Estació de treball | Accés a HC | Documents | Dades assistencials | Pla de medicació | Altres | Sistema | Ajuda

CEX - [redacted] (H,66A) - [redacted]

Desa curs clínic | Accés a HC | Documents de l'episodi | Dades assistencials | Pla de medicació | Registres d'infermeria | Info/Doc.addicional | Altres

Mostrar capçalera del pacient

Metastasi pulmonar

Pla de medicació - [redacted] *Visualitzant 13 de 13 tractaments*

Actiu | Nou comunicat | Cercar...

BOLSAS ILEOST SIST DOBLE PLACCONFORM 2 ABIERTA PLANA MIDI OPACA ARO 55MM 13-40MM 30+10U	1 Unitats x cada 1 dies de febrer 2015 a febrer 2016
DOLOCATIL 1G 40 COMPRIMIDOS EFG	1 Unitats x cada 8 hores de febrer 2015 a febrer 2016
LOSARTAN ALTER 50MG 28 COMPRIMID RECUBI PELICU EFG	1 Unitats x cada 1 dies de març 2015 a març 2016
METAMIZOL CINFA 575MG 20 CAPSULAS EFG	2 Unitats x cada 8 hores de març 2015 a maig 2015
MYCOSTATIN 100000 UI/ML SUSP ORAL 60 ML	1 Unitats x cada 6 hores de febrer 2015 a febrer 2016
OMEPRAZOL CINFA 20MG 28 CAPSULAS EFG	1 Unitats x cada 1 dies de febrer 2015 a febrer 2016
ORFIDAL 1MG 25 COMPRIMIDOS	1 Unitats x cada 1 dies de març 2015 a març 2016
TRAMADOL STADA 50MG 60 CAPSULAS EFG	1 Unitats x cada 8 hores de març 2015 a maig 2015

Comunicats verbals (2 actius, 0 inactius)

- K-ras NATIU
- RAS natiu (inclou K-ras i N-ras)

Peticions - [redacted] *Visualitzant 23 de 288 proves*

Episodi actual | Petitori ICS | Preconfigurats | Analítiques | Cercar...

- HJT Laboratori Primària (10 realitzades, 3 no realitzades)
- DT_IDI Diagnòstic per la Imatg (4 realitzades, 2 no realitzades)
- HJT Laboratori General (1 realitzada, 0 no realitzades)
- DT_Gabinet de Pneumologia (2 realitzades, 1 no realitzada)

CRG 6/1 | PCC

Apunts curs clínic - [redacted] *Visualitzant 50 de 490 apunts*

Apunts de la meva especialitat | Ratllar | Imprimir | Expandir | Altres centres | Page 2

Pla: Reiniciem QT dilluns vinent i cito en 3 setmanes.

Nom pacient: [redacted] *Data:* 28-jul-2014 10:12
Responsable: [redacted] (Metge) *Especialitat:* ONCOLOGIA... *Episodi:* 0011298206
UT: DT_CEX ICO... *Servei:* ONCOLOGIA MEDICA (DT)

Modificació pla terapèutic:

S'ha donat d'alta el principi actiu ONDANSETRON, CLORHIDRAT.

Nom pacient: [redacted] (H,66A) *Data:* 05-maig-2014 10:00
Responsable: [redacted] (Metge) *Especialitat:* ONCOLOGIA... *Episodi:* 0011298206

Editor curs clínic [redacted]

Retalla | Apunt subjectiu

Mostrar ratllats | Mostrar subjectius | Veure tots els apunts | Hospitalització | Ambulatori | Urgències | Centre actual | Episodi actual | Apunts propis | Meva especialitat | Especialitats | Data | Filtre

Altres | Filtres ràpids

Veure totes
- ANESTESIOLOGIA I REANIMACIÓ
- APARELL DIGESTIU
- CIRURGIA GENERAL I APARELL DIG
- CIRURGIA TORÀCICA
- ENDOCRINOLOGIA I NUTRICIÓ
- INFERMERIA
- MEDICINA FÍSICA I REHABILITACI
- MEDICINA INTERNA
- NEUMOLOGIA
- ONCOLOGIA MÈDICA
- ONCOLOGIA RADIOTERÀPICA

SAP

Inicia | ES | 16:05

CAP ICS

ECAP 10.0.0 - Connexió: [redacted]

prsfg320 - Seguiment problemes de salut

Dades clíniques iT prOves Prescripció Agenda paciEnts vacUnes Catàlegs aLtres aJuda docuMentació Suport

CRG 6 / 3 · Ingressos 1 · 11,2% reingr.

Notes prèvies | Introduir/Modificar nota | Notes del dia | Curs Clínic AE | Seguiment Clínic Compartit

Pàg. 1

20/11/2013 12:32 - [redacted] - MEDICINA DE FAMILIA
ATACS D'ISQUÈMIA CEREBRAL TRANSITÒRIA I SÍNDROMES AFINS; FIBRIL·LACIÓ / FLUTTER AURICULAR; HIPERCOLESTEROLÈMIA; HIPERPLÀSIA BENIGNA DE PRÒSTATA; INSUFICIÈNCIA RENAL CRÓNICA
LAB Sol·licitud: 6626955169

21/08/2013 17:01 - [redacted] - MEDICINA DE FAMILIA
ATACS D'ISQUÈMIA CEREBRAL TRANSITÒRIA I SÍNDROMES AFINS; FIBRIL·LACIÓ / FLUTTER AURICULAR
Acude para ajusta pauta de Sintrom.
Control dentro de 1 semana 28/08/13 con su Enferemera.

08/05/2013 10:34 - [redacted] - MEDICINA DE FAMILIA
ATACS D'ISQUÈMIA CEREBRAL TRANSITÒRIA I SÍNDROMES AFINS; FIBRIL·LACIÓ / FLUTTER AURICULAR; HIPERCOLESTEROLÈMIA; HIPERPLÀSIA BENIGNA DE PRÒSTATA; INSUFICIÈNCIA RENAL CRÓNICA
LAB Sol·licitud: 6626837862

10/08/2012 18:43 - [redacted] - MEDICINA DE FAMILIA
ATACS D'ISQUÈMIA CEREBRAL TRANSITÒRIA I SÍNDROMES AFINS; HIPERCOLESTEROLÈMIA; INSUFICIÈNCIA RENAL CRÓNICA
LAB Sol·licitud: 6626702033

14/02/2011 18:10 - [redacted] - MEDICINA DE FAMILIA
ATACS D'ISQUÈMIA CEREBRAL TRANSITÒRIA I SÍNDROMES AFINS; HIPERCOLESTEROLÈMIA; INSUFICIÈNCIA RENAL CRÓNICA
LAB Sol·licitud: 6626451014

30/04/2004 09:20 - [redacted] - METGE MEDICINA DE FAMILIA
ATACS D'ISQUÈMIA CEREBRAL TRANSITÒRIA I SÍNDROMES AFINS; HÈRNIA D'HIATUS
M TEGD: hernia de hiatus con RGE: + esguince intercostal derecho.
P inicio omeprazol 20 0.0.1

ACTIUS | INACTIUS | I.Q. | A.F (?) | NOCs

Cancelar | Tots | Prioritzats

- ATACS D'ISQUÈMIA CEREBRAL TRANSITÒ
- DISPNEA
- ANSIETAT
- PSORIASI
- HIPERPLÀSIA DE LA PRÒSTATA GT@
- HÈRNIA HIATAL CONGÈNITA
- BRONQUITIS CRONICA
- EPIGASTRALGIA
- EXOFTÀLMIA
- CONJUNTIVITIS
- CONJUNTIVITIS AGUDA GT@
- BOCA SECA
- QUERATOACANTOMA
- HÈRNIA UMBILICAL
- PREVENCIÓ SECUNDÀRIA CARDIOVASC
- FERIDA DEL CAP
- FERIDA DEL BRAÇ
- ARTROSI, NO ESPECIFICADA

Crònic PCC

DETALL DEL PROBLEMA | NOU PROBLEMA | COMENTARI

Data Alta: 30/04/2004 Codi: G45

Descripció: ATACS D'ISQUÈMIA CEREBRAL TRANSITÒRIA I SÍ

Comentari:

Inicia | Correu ... | ECAP - ... | ECAP - ... | ECAP 1... | Adobe R... | El meu o... | F:\Resu... | Microsof... | 16:05

Accidente isquémico transitorio

Ecocardio?
Eco-doppler TSA?
Colesterol?
TA?
Sintomas?
Tto?

CAP ICS

ECAP 10.0.0 - Connexió

prsfg320 - Seguiment problemes de salut

Dades clíniques iT prOves Prescripció Agenda paciEnts vacUnes Catàlegs aLtres aJuda docuMentació Suport

70 ANYS) CRG 6 / 4 · cap ingrés · 10,7% reingr.

Notes prèvies | Introduir/Modificar nota | Notes del dia | Curs Clínic AE | Seguiment Clínic Compartit

Pàg. 1

24/03/2015 11:10 - REUMATOLOGIA

DIABETIS MELLITUS TIPUS 2; HIPERURICÈMIA; HIPOTIROÏDISME IATROGÈNIC; HTA ESSENCIAL; INSUFICIÈNCIA RENAL CRÓNICA

® S'ha caducat TRAMADOL CINFA 50MG 60 CAPSULAS EFG, 1 / 8 hores. Durada del tractament 365 dies

13/01/2015 10:38 - INFERMERIA

ANTICOAGULANTS ORALS; DIABETIS MELLITUS TIPUS 2; FIBRIL·LACIÓ / FLUTTER AURICULAR; HTA ESSENCIAL; INSUFICIÈNCIA MITRAL; INSUFICIÈNCIA RENAL CRÓNICA; POLINEUROPATIA DIABÈTICA

▫ Passo escales de valoració pacient PCC.

02/09/2014 10:46 - MEDICINA DE FAMILIA

DIABETIS MELLITUS TIPUS 2; HIPERURICÈMIA; HIPOTIROÏDISME IATROGÈNIC; HTA ESSENCIAL; INSUFICIÈNCIA RENAL CRÓNICA

® S'ha caducat DACORTIN 30MG 30 COMPRIMIDOS, 1 / 24 hores. Durada del tractament 1 mesos

14/08/2014 09:34 - MEDICINA DE FAMILIA

DIABETIS MELLITUS TIPUS 2; HIPERURICÈMIA; HIPOTIROÏDISME IATROGÈNIC; HTA ESSENCIAL; INSUFICIÈNCIA RENAL CRÓNICA

▫ De nou inflor i molt de dolor.
reinicio tractament amb cortis.
si no millora anar a urgencies.

® S'ha donat d'alta el principi actiu PREDNISONA.

08/07/2014 11:19 - MEDICINA DE FAMILIA

DIABETIS MELLITUS TIPUS 2; HIPERURICÈMIA; HIPOTIROÏDISME IATROGÈNIC; HTA ESSENCIAL; INSUFICIÈNCIA RENAL CRÓNICA

® S'ha caducat EUTIROX 50MCG 100 COMPRIMIDOS, 1 / 24 hores. Durada del tractament 365 dies

® S'ha caducat GEMFIBROZILO STADA 600MG 60 COMPRIM RECUB PEL EFG, 1 / 24 hores. Durada del tractament 365 dies

16/06/2014 12:17 - MEDICINA DE FAMILIA

DIABETIS MELLITUS TIPUS 2; HIPERURICÈMIA; HIPOTIROÏDISME IATROGÈNIC; HTA ESSENCIAL; INSUFICIÈNCIA RENAL CRÓNICA

® Canvi posologia de TRAMADOL CINFA 50MG 60 CAPSULAS EFG, 1 / 8 hores. Durada del tractament

ACTIUS | INACTIUS | I.Q. | A.F (?) | NOCs

Cancelar | Tots | Prioritzats

- INSUFICIÈNCIA RENAL CRÓNICA
- ANTICOAGULANTS ORALS
- HIPERTENSIÓ ESSENCIAL (PRIMÀRIA)
- FIBRIL·LACIÓ I ALETEIG AURICULAR
- DIABETIS MELLITUS TIPUS 2
- *ANSIETAT*
- *TRASTORN ADAPTATIU* GT@
- *CONFUSIÓ*
- *ARTRITIS, NO ESPECIFICADA*
- INSUFICIÈNCIA MITRAL
- FRACTURA DE L'OS ESCAFOIDES (NAVICL
- GOTA
- GONARTROSI (ARTROSI DEL GENOLL)
- ANÈMIA PER DEFICIÈNCIA DE VITAMINA B1 GT@
- POLINEUROPATIA DIABÈTICA (E10-E14+ A
- ANTECEDENTS PERSONALS D'AL·LÈRGIA
- OBESITAT
- COXARTROSI (ARTROSI DE MALUC)

Crònic PCC

DETALL DEL PROBLEMA | NOU PROBLEMA | COMENTARI

Data Alta: 01/04/2011 Codi: N18.9

Descripció: INSUFICIÈNCIA RENAL CRÓNICA

Comentari:

AL·LÈRGIES | VAC. PEND.

Inicia | Microsoft Pow... | INTRANET Ger... | ECAP - WebUti... | ECAP 10.0.0 -... | Seguiment Clíni... | PCC[1].pdf - A... | 16:11

IRC

Eco renal?
Funcion renal?
Proteinuria?
Sedimento?
Hb?
TA?
Sintomas?, Edemas?
Tto?

CAP ICS

ECAP 10.0.0 - Connexió:

prsfg320 - Seguiment problemes de salut

Dades clíniques iT prOves Prescripció Agenda paciEnts vacUnes Catàlegs aLtres aJuda docuMentació Suport

(HOME, 70 ANYS) CRG 6 / 4 · cap ingrés · 10,7% reingr.

Notes prèvies | Introduir/Modificar nota | Notes del dia | Curs Clínic AE | Seguiment Clínic Compartit

Pàg. 1

27/03/2015 11:21 - - MEDICINA DE FAMILIA

FIBRIL·LACIÓ / FLUTTER AURICULAR

® S'ha donat d'alta el principi actiu HIDROCLOROTIAZIDA.

26/03/2015 12:27 - - INFERMERIA

ANTICOAGULANTS ORALS; FIBRIL·LACIÓ / FLUTTER AURICULAR

M: Control TAO.
E: INR: 1,9 (fora de rang)
P: Seguir igual pauta i control en 28 dies.
Valors de variables de data 26/03/2015: ACO: Rang terapèutic superior: 3; ACO: Rang terapèutic inferior: 2; ACO: Periode de revisió: 28; ACO: Dosi de Acenocumarol: 9,5; International Normalized Ratio (INR): 1,9;

10/03/2015 19:40 - - INFERMERIA

ANTICOAGULANTS ORALS; FIBRIL·LACIÓ / FLUTTER AURICULAR

M: Control TAO
E: INR: 1,6 (fora de rang)
P: POm es puja pauta i control en 14 dies.

03/02/2015 14:24 - - INFERMERIA

ANTICOAGULANTS ORALS; FIBRIL·LACIÓ / FLUTTER AURICULAR

M: Control TAO.
E: INR: 2,3 (dins de rang)
TA: 130/75
P: Seguir igual pauta i control en 14 dies.

13/01/2015 10:02 - - INFERMERIA

ANTICOAGULANTS ORALS; FIBRIL·LACIÓ / FLUTTER AURICULAR

M: Control TAO.
E: INR: 2,2 (dins de rang)
P: Seguiment igual pauta i control en 28 dies.

ANTICOAGULANTS ORALS; FIBRIL·LACIÓ / FLUTTER AURICULAR; VARIABLES DEL PACIENT

Valors de variables de data 13/01/2015: PA: 139/66; IMC - Índex de Massa Corporal: 39,328; Pes: 115; Freqüència cardíaca: 89; Seguiment anticoagulació oral: Dins de Rang;

ACTIUS | INACTIUS | I.Q. | A.F (?) | NOCs

Cancelar | Tots | Prioritzats

- FIBRIL·LACIÓ I ALETEIG AURICULAR
- DIABETIS MELLITUS TIPUS 2
- ANSIETAT
- TRASTORN ADAPTATIU GT@
- CONFUSIÓ
- ARTRITIS, NO ESPECIFICADA
- INSUFICIÈNCIA MITRAL
- FRACTURA DE L'OS ESCAFOIDES (NAVICL
- GOTA
- GONARTROSI (ARTROSI DEL GENOLL)
- ANÈMIA PER DEFICIÈNCIA DE VITAMINA B1 GT@
- POLINEUROPATIA DIABÈTICA (E10-E14+ A
- ANTECEDENTS PERSONALS D'AL·LÈRGIA
- OBESITAT
- COXARTROSI (ARTROSI DE MALUC)
- 3 CEL·LULITIS
- TAQUICÀRDIA
- HÈRNIA HIATAL

Crònic PCC | i

DETALL DEL PROBLEMA | NOU PROBLEMA | COMENTARI

Data Alta: 02/06/2003 Codi: I48

Descripció: FIBRIL·LACIÓ I ALETEIG AURICULAR

Comentari: CARDIOVERSION 20011.CATETERITZACIO CARDIACA 2000

AL·LÈRGIES | VAC. PEND.

Inicia | Microsoft Pow... | INTRANET Ger... | ECAP - WebUti... | ECAP 10.0.0 -... | Seguiment Clíni... | PCC[1].pdf - A... | 16:11

Fibrilacion auricular

Ecocardio?
Frecuencia Cardiaca?
Tratamiento?
Sintomas?

Se ha intentado cardioversión?
Si. Varias. Una en HVH

CAP ICS

ECAP 10.0.0 - Connexió:

prsfg320 - Seguiment problemes de salut

Dades clíniques iT prOves Prescripció Agenda paciEnts vacUnes Catàlegs aLtres aJuda docuMentació Suport

(HOME, 70 ANYS) CRG 6 / 4 · cap ingrés · 10,7% reingr.

Notes prèvies | Introduir/Modificar nota | Notes del dia | Curs Clínic AE | Seguiment Clínic Compartit

Pàg. 1

31/03/2015 12:22 - MEDICINA DE FAMILIA

ANSIETAT; DIABETIS MELLITUS TIPUS 2; TRASTORN ADAPTATIU

M: Acude la esposa. Aporta informe de UCIAs de PSQ H. Mataró (derivado ayer):
- analítica de sangre normal.
- Orientado como T. ansiedad y Ttno adaptativo.
- Tto: Iniciar Citalopram 30mg/mañana (1 semana 1/2). Deprax 100mg /noche. Lorazepam 1mg 1-1-1 si ansiedad.
Si no es efectivo: 1/2 Deprax. Si insomnio Quetiapina. Recomiendan cambio Palexia por Transtec (como previamente).
P: Se realizan cambios en medicación, explicando cambios.

24/03/2015 11:10 - REUMATOLOGIA

DIABETIS MELLITUS TIPUS 2; HIPERURICÈMIA; HIPOTIROÏDISME IATROGÈNIC; HTA ESSENCIAL; INSUFICIÈNCIA RENAL CRÓNICA

® S'ha caducat TRAMADOL CINFA 50MG 60 CAPSULAS EFG, 1 / 8 hores. Durada del tractament 365 dies

20/03/2015 12:21 - INFERMERIA

DIABETIS MELLITUS TIPUS 2

DER Programació prova: PRIMERA VISITA
DER Programació prova: PRIMERA VISITA
DER Programació prova: PRIMERA VISITA

10/03/2015 10:38 - MEDICINA DE FAMILIA

DIABETIS MELLITUS TIPUS 2

DER Programació prova: RETINÒGRAF NO MIDRIÀTIC

13/01/2015 10:06 - INFERMERIA

DIABETIS MELLITUS TIPUS 2

(NOC) autocontrol a la diabetis (2) » (NIC) vigilància
(NOC) coneixement: control de la diabetis (2)

ANTICOAGULANTS ORALS; DIABETIS MELLITUS TIPUS 2; FIBRIL·LACIÓ / FLUTTER AURICULAR; HTA ESSENCIAL; INSUFICIÈNCIA MITRAL; INSUFICIÈNCIA RENAL CRÓNICA; POLINEUROPATIA DIABÈTICA

DIABETIS | HTA | CI/MVC | IRC | ACO | AL·LÈRGIES | VAC. PEND.

ACTIUS | INACTIUS | I.Q. | A.F (?) | NOCs

Cancelar | Tots | Prioritzats

- DIABETIS MELLITUS TIPUS 2
- ANSIETAT
- TRASTORN ADAPTATIU GT@
- CONFUSIÓ
- ARTRITIS, NO ESPECIFICADA
- INSUFICIÈNCIA MITRAL
- FRACTURA DE L'OS ESCAFOIDES (NAVICL
- GOTA
- GONARTROSI (ARTROSI DEL GENOLL)
- ANÈMIA PER DEFICIÈNCIA DE VITAMINA B1 GT@
- POLINEUROPATIA DIABÈTICA (E10-E14+ A
- ANTECEDENTS PERSONALS D'AL·LÈRGIA
- OBESITAT
- COXARTROSI (ARTROSI DE MALUC)
- 3 CEL·LULITIS
- TAQUICÀRDIA
- HÈRNIA HIATAL
- PREVENCIÓ SECUNDÀRIA CARDIOVASCUL

Crònic PCC

DETALL DEL PROBLEMA | NOU PROBLEMA | COMENTARI

Data Alta: 09/03/2001 Codi: E11

Descripció: DIABETIS MELLITUS TIPUS 2

Comentari:

Inicia | Microsoft Pow... | INTRANET Ger... | ECAP - WebUti... | ECAP 10.0.0 -... | Seguiment Clíni... | PCC[1].pdf - A... | 16:15

Diabetes

Reflos?
HbA1c?
Proteinuria?
FO?
Neuropatia?
Lipidos?
Ttos previos?
Tto actual?

Otro CAP ICS

(HOME, 76 ANYS) CRG 6 / 1 · cap ingrés · 4,6% reingr.

Notes prèvies | Introduir/Modificar nota | Notes del dia | Curs Clínic AE | Seguiment Clínic Compartit

Pàg. 1

18/02/2015 15:36 - [redacted] - MEDICINA DE FAMILIA

DOLOR MUSCULAR

® Explico de nuevo resultados de TC.

No disnea, no fiebre. Persiste dolor en borde interno escapular d, que no dificulta la movilidad ni la vida diaria.

COntrol clínico 1 mes
termaldin codeina
pendietne espiro + PBD

10/02/2015 10:08 - [redacted] - MEDICINA DE FAMILIA

DOLOR MUSCULAR

▫ TC pulmonar:

CONCLUSIÓN
Estudio torácico de control (pero no disponemos de la exploración previa) que muestra signos de broncopatía con enfisema centrilobulillar y dilataciones bronquiales identificando la presencia de un pequeño puntiforme de 3 mm en el lóbulo superior izquierdo de localización subpleural y un discreto engrosamiento irregular e inespecífico de la cisura derecha, sin identificar infiltrado de apariencia inflamatorio en segmento anterior de lóbulo superior como se describe en la petición se aconseja comparar elestudio actual con el realizado previamente, si no es posible valorar nuevo control en 3-6 meses.

De acuerdo con neumo:

El infiltrado que motivó el estudio ha desaparecido, era inflamatorio así que tranquilidad total. Como se describe el micronódulo, tendremos que repetir TC tórax en 6 meses. Solicitar espiro+PBD.

ACTIUS | INACTIUS | I.Q. | A.F (?)

Cancelar | Tots | Prioritzats

- HIPERTENSIÓ ARTERIAL ESSENCIAL
- *EXFUMADOR*
- GONARTROSI (ARTROSI DEL GENOLL)
- F *ALTRES TRASTORNS DEL PULMÓ*
- PERICARDITIS AGUDA

Valoració cròn

DETALL DEL PROBLEMA | NOU PROBLEMA

Data Alta: 05/09/2014 Codi:

Descripció: ALTRES TRASTORNS DEL PULMÓ

Comentari:

Inicio | Àmbit d'Atenció Prim... | ECAP - WebUtil - Wi... | ECAP 10.0.0 - Con... | Microsoft PowerPoin...

Otro CAP ICS

Alarma Agressió | Alarma Sanitària

prsfg320 - Seguiment problemes de salut

Dades clíniques iT prOves Prescripció Agenda paciEnts vacUnes Catàlegs aLtres aJuda docuMentació Suport

(DONA, 90 ANYS) CRG 6 / 1 · Ingressos 1 · 5,5% reingr.

Notes prèvies | Introduir/Modificar nota | Notes del dia | Curs Clínic AE | Seguiment Clínic Compartit

Pàg. 1

13/04/2015 13:19 - [redacted] - MEDICINA DE FAMILIA

CARDIOPATIA HIPERTENSIVA; CARDIOPATIA ISQUÈMICA; DIABETIS MELLITUS TIPUS 2; HTA ESSENCIAL

▫ Visita domicilio

Siguen edemas en eeii . Disnea de medianos esfuerzos. No ortopnea ni DPN.
Dolores torácicos mecánicos +/- anginosos (que calman con 1 CFN).Ha consultado en múltiples ocasiones a urgencias, ultimo en febrer 15:

Se considera que no es tributaria de revascularización y que se trata de un dolor torácico de características mecánicas, por lo que se reintroduce analgesia habitual con fentanilo y analgesia convencinal con mejoría parcial del dolor.

Ahora:
TA 120&60, FC 68x', Sat 94%
AC TCR, no soplos
AR MVC , subcrepitantes bibasales
edemas con fóvea en eeii

Aumento furosemida 1-1-0
reducir amlodipino 10 a 0-1/2-0
reducir insulina a 16-0-14
control clínico 2 semanas

normas de reconsulta

27/02/2015 14:18 - [redacted] - CARDIOLOGIA

CARDIOPATIA ISQUÈMICA

® S'ha caducat HIDROCLOROTIAZIDA KERN PHARMA25MG 20 COMPRIMIDOS, 1 / 24 hores. Durada del tractament 365 dies

17/02/2015 18:16 - [redacted] INFERMERIA

ACTIUS | INACTIUS | I.Q. | A.F (?) | NOCs

Cancelar | Tots | Prioritzats

- CARDIOPATIA ISQUÈMICA
- HIPERCOLESTEROLÈMIA PURA
- DIABETIS MELLITUS TIPUS 2
- HIPERTENSIÓ ESSENCIAL (PRIMÀRIA)
- *PIELONEFRITIS AGUDA*
- *CÀNCER DE PELL*
- CARDIOPATIA HIPERTENSIVA
- OBESITAT (IMC 30 - 40)
- *CERVICÀLGIA* GT@
- LUMBÀLGIA CRÒNICA GT@
- MASTÀLGIA
- *ATDOM-PROBL. AMB DEPEND. DE LA P.*
- *PROBLEMES RELACIONATS AMB PERS*
- ALTRES EXPLORACIONS ESPECIALS I EST
- BLOQUEIG AURICULOVENTRICULAR DE PF

Valoració crònics | i

DETALL DEL PROBLEMA | NOU PROBLEMA | COMENTARI

Data Alta: 06/01/2014 Codi: I25.9

Descripció: CARDIOPATIA ISQUÈMICA

Comentari: MALALTIA 3 VASOS. 2 STENTS
FARMACOACTIUS A CD

Otro CAP ICS

Alarma Agressió | Alarma Sanitària

prsfg320 - Seguiment problemes de salut

Dades clíniques iT prOves Prescripció Agenda paciEnts vacUnes Catàlegs aLtres aJuda docuMentació Suport

(DONA, 82 ANYS) CRG 6 / 4 · cap ingrés · 19,7% reingr.

Notes prèvies | Introduir/Modificar nota | Notes del dia | Curs Clínic AE | Seguiment Clínic Compartit

Pàg. 1

no acude a consulta enfermeria

02/04/2015 11:09 - MEDICINA DE FAMILIA

INSUFICIÈNCIA CARDÍACA CONGESTIVA

COntrol:

TA 108/78 , FC 87x'
AR MVC; no ruidos sobreañadidos
AC TC aritmicos, no soplos ni extratonos
no edemas eeii

reducir furosemida 1-1/2-0
sol anal
control 3 semanas

LAB Sol·licitud: 68442942334

Visitada en HVH 30.3.15

Coxalgia tras caída accidental hace 15 días

añado frio loca
paracetamol/12h

26/03/2015 12:49 - MEDICINA DE FAMILIA

INSUFICIÈNCIA CARDÍACA CONGESTIVA; INSUFICIÈNCIA CARDÍACA ESQUERRA

Acudió a CUAP día 20.3 por ICC

TTo con furosemida ev

Ahora, no disnea, no ortopnea ni DPN

ACTIUS | INACTIUS | I.Q. | A.F (?) | NOCs

Recerca | Tots | Prioritzats

- INSUFICIÈNCIA CARDÍACA ESQUERRA
- INSUFICIÈNCIA RENAL CRÒNICA
- MIOCARDIOPATIA ISQUÈMICA
- FIBRIL·LACIÓ I ALETEIG AURICULAR
- DIABETIS MELLITUS TIPUS 2
- HIPERTENSIÓ ESSENCIAL (PRIMÀRIA)
- HIPERURICÈMIA
- SÍNDROME DEL MANEGOT DELS ROTAGT@
- OBESITAT
- INFECCIÓ DE VIES RESPIRATÒRIES BA
- PREVENCIÓ SECUNDÀRIA CARDIOVASC
- PROBLEMES RELACIONATS AMB PERSONI

Valoració crònics | i

DETALL DEL PROBLEMA | NOU PROBLEMA | COMENTARI

Data Alta: 16/03/2015 Codi: J22

Descripció: INFECCIÓ DE VIES RESPIRATÒRIES BAIXES

Comentari:

Otro CAP ICS

Alarma Agressió | Alarma Sanitària

prsfg320 - Seguiment problemes de salut

Dades clíniques iT prOves Prescripció Agenda paciEnts vacUnes Catàlegs aLtres aJuda docuMentació Suport

(DONA, 82 ANYS) CRG 6 / 4 · cap ingrés · 19,7% reingr.

Notes prèvies | Introduir/Modificar nota | Notes del dia | Curs Clínic AE | Seguiment Clínic Compartit

Pàg. 3

16/03/2015 13:05 - - MEDICINA DE FAMILIA

INFECCIÓ DE VIES RESPIRATÒRIES BAIXES; INSUFICIÈNCIA CARDÍACA ESQUERRA

- Avisan por tos y aumento disnea en contexto CVA. Afebril
  Desde ayer toma Furosemida 1-1-0

  AR: MVC, crepitantes en ambas bases, roncus diseminados
  AC: Rítmico, no soplos

  Pauto Furosemida 1'5-1-0 + Amoxi/clav 500/8h
  Normas reconsulta

12/03/2015 10:35 - - MEDICINA DE FAMILIA

INSUFICIÈNCIA CARDÍACA ESQUERRA

- Buena tolerancia a alopurinol.

  Sigue tumefacción residual en 2º dedo mano D.

  frio local
  paracetamol
  seguir alopurinol

  E ACR normal

  reducir furosemida 1-1/2-0

09/03/2015 11:24 - - MEDICINA DE FAMILIA

- GOTA A 2ON DIT MA DRETA
  -NO HA TOLERAT INACID
  -HA FET EPISODI MAREIG,ATRSA 061,NO TROBALLES
  -PAUTEM PARACETAMOL 1G I INICIA JA ALOPURINOL 100 PAUTAT
  -NO HI HA SIGNES ACTIVITAT ACTUAL SI TUMEFACCIO RESIDUAL

ACTIUS | INACTIUS | I.Q. | A.F (?) | NOCs

Recerca | Tots | Prioritzats

- *INSUFICIÈNCIA CARDÍACA ESQUERRA*
- *INSUFICIÈNCIA RENAL CRÒNICA*
- MIOCARDIOPATIA ISQUÈMICA
- FIBRIL·LACIÓ I ALETEIG AURICULAR
- DIABETIS MELLITUS TIPUS 2
- HIPERTENSIÓ ESSENCIAL (PRIMÀRIA)
- *HIPERURICÈMIA*
- *SÍNDROME DEL MANEGOT DELS ROTAGT@*
- OBESITAT
- ***INFECCIÓ DE VIES RESPIRATÒRIES BA***
- *PREVENCIÓ SECUNDÀRIA CARDIOVASC*
- PROBLEMES RELACIONATS AMB PERSONI

Valoració crònics | i

DETALL DEL PROBLEMA | NOU PROBLEMA | COMENTARI

Data Alta: 16/03/2015 Codi: J22

Descripció: INFECCIÓ DE VIES RESPIRATÒRIES BAIXES

Comentari:

Otro CAP ICS

Valors de variables de data 18/03/2015: PA: 138/70; Index de comorbilitat de Charlson: 7 (Té un impacte directe sobre la mortalitat en pacients grans); Revisió autocontrol del pacient: Autocontrol correcte; Consell hàbits alimentaris: Reforç de conducta; Consell hàbits exercici: Reforç de conducta; Activitat exercici en consulta: Consell reforç; Feu activitat física regularment?: No procede; Ara fuma?: No; IMC - Índex de Massa Corporal: 29,753; Talla: 171; Pes: 87; Freqüència cardíaca: 80;

Altres àmbits

Sortir

¤ de moment no te dolor.
Esta normotens

Medicina De Familia - [redacted] [18-mar-2015 10:06]

HTA ESSENCIAL

® S'ha caducat IXIA 20MG 28 COMPRIMIDOS RECUBIERTOS, 0,5 / 24 hores. Durada del tractament 365 dies

® Canvi posologia de LOSARTAN ALTER 50MG 28 COMPRIMID RECUBI PELICU EFG, 1 / 24 hores. Durada del tractament Indefinida

DOLOR TORÀCIC

¤ mejoria de dolor,
t art controlada
cambio por equivalente terapeutico
control en un mes

Medicina De Familia - [redacted] [12-mar-2015 15:10]

NEOPLÀSIA DE RECTE

¤ intento llamar a los dos numeros presentes, no contestan a niguno
luego viene sin visita
me comenta de problemas con medicación para el dolor
nos vemos en unos pocos dias

INSOMNI

® Canvi posologia de ORFIDAL 1MG 25 COMPRIMIDOS, 1 / 24 hores. Durada del tractament Indefinida

® S'ha caducat ZALDIAR 37,5/325MG 20 COMPRIMIDOS EFERVESCENTES, 1 / 8 hores. Durada del tractament 6 dies

® S'ha caducat ENANTYUM 25MG 20 CAPSULAS DURAS, 1 / 8 hores. Durada del tractament 6 dies

DOLOR TORÀCIC

® Canvi posologia de METAMIZOL CINFA 575MG 20 CAPSULAS EFG, 2 / 8 hores. Durada del tractament 2 mesos

Medicina De Familia - [redacted] [8-mar-2015 16:23]

® S'ha donat d'alta el principi actiu TRAMADOL+PARACETAMOL.

® S'ha donat d'alta el principi actiu DEXKETOPROFEN, TROMETAMOL.

® S'ha donat d'alta el principi actiu LORAZEPAM.

DOLOR TORÀCIC

M paciente quien asiste por cuadro de varios dias de dolor en región subcostal izquierdo con irradiación en hemitorax del mismo lado , tratamiento actual post operatorio al parecer a tumorectomia bilateral de ambos hemitorax ,al parecer por cancer de colon ,

E condiciones clinicas estables , afebril , sin signos de disnea
O.S : orofaringe normal
C/P : campos pulmonares bien ventilados , sin crépitos , u otros sobreagregados , leve hipoventilación bibabal , no otros sobreagregados , ruidos cardiacos ritmicos sin sóplos
Abdomen : blando , no doloroso , no signos de irritación peritoneal , no masas o viceromegalias
Neurológico : pupilas normoreactivas , pares craneales indemnes , sensitivo - motor no alterados , glasgow 15/15

A Rx de torax : al parecer ensanchamiento mediastinico , co aumento de trama bronquial ,al parecer no evidencia lesiones parenquimatosas con algunas bronquiectasias
control con médico del CAP
comentar hallasgos con terapia respiratoria
mejoro analgesia por el momento .

control con médico del CAP.
PROBLEMES DE SALUT REGISTRATS A LA VISITA :
DOLOR COSTAL DOLOR POSTQUIRURGICO

Infermeria - [redacted] [3-mar-2015 16:32]

¤ M-pacient intervingut d'un pulmo el dia 19/02/15. Es queixa de molt dolor i que no pot dormir
E Sat O2 98 TA 15/75 82x'

Inicia ES 16:16

Otro CAP ICS

Institut Català de la Salut

Dades Generals
Comparar RCA
Informes
Activitat RX
Analitiques
Curs Clínic AE
HCCC
UpToDate

Altres àmbits
Sortir

[redacted] Home de 59 anys CRG 6 / 1 · cap ingrés · 2% reingr. GIRONÈS / SELVA - [redacted]

Seguiment Clínic Compartit

Filtres >>

Oncologia Mèdica - [redacted] [7-abr-2015 13:26]

S'han donat d'alta els principis actius METOCLOPRAMIDA, CLORHIDRAT DE i NISTATINA.

Metge Medicina De Familia - [redacted] [13-feb-2015 12:07]

CERATOSI SEBORREICA; NEOPLÀSIA DE RECTE

PENDENT DE CIRURGIA CANCER DE RECTE DR PLANELLA FILL.--

Metge Medicina De Familia - [redacted] [9-oct-2014 14:34]

VARIABLES DEL PACIENT

Valors de variables de data 09/10/2014: PA: 146/93;

Metge Medicina De Familia - [redacted] [16-mai-2014 08:26]

CERATOSI SEBORREICA; DISPÈPSIA

test HELICOBACTER NEGATIU.--

Metge Medicina De Familia - [redacted] [25-abr-2014 09:22]

HTA ESSENCIAL

ANALITICA GENERAL NORMAL POTASI 5.2 PENDENT TEST HELICOBACTER ---

Metge Medicina De Familia - [redacted] [11-abr-2014 10:13]

DISPÈPSIA; HTA ESSENCIAL

DISPEPSIA. MALES DIGESTIONS. TE FEMTA TOBA .--- DEMANO TEST DE L'ALÈ

DISPÈPSIA

Valors de variables de data 11/04/2014: PA: 179/101; Pes: 90;

LAB Sol·licitud: 64161762841

DISPÈPSIA; HTA ESSENCIAL

LAB Sol·licitud: 64161762856

Metge Medicina De Familia - [redacted] [22-gen-2014 11:49]

DEPRESSIÓ

POSAR AL DIA LA RECEPTA ELECTRONICA.--

Modificació pla terapèutic: S'ha donat d'alta el principi actiu MOCLOBEMIDA.

DISPÈPSIA

S'ha caducat MANERIX 300MG 60 COMPRIMIDOS, 1 / 12 hores. Durada del tractament 365 dies

GLAUCOMA

Canvi posologia de SAFLUTAN 15MCG/ML 30 ENVASES UNIDOS 0,3ML COLIRIO EN SOLUCION, 1 / 24 hores. Durada del tractament Indefinida

Metge Medicina [redacted] [19-des-2013 11:35]

POLIARTROSI

CAL ARREGLAR R E

Metge Medicina De Familia - [redacted] [1-feb-2013 11:58]

DISPÈPSIA

Inicia [redacted] CEX - COSTA SOLER, L... 15:24

CAP CSMS

OMI-AP (6.9/00E-22 SP:125) - CATALUNYA (RCA) - [Tapiz Historia Clínica - INSS C.P.D. - (78 anys) Tel.:

Fichero Editar Gestión Auxiliares Listados Ventana Ayuda

Apunts

Resum

Curs Clínic

Episodis

- 13/12/36 - FULLA D'EVOLUCIÓ
- 13/12/36 - ACTIVITATS PREVENTIVES
- 06/07/00 - ANSIETAT
- 24/08/00 - HTA (NO COMPL.)
- 29/11/02 - OSTEOARTROPATIA DEGENERATIVA
- 26/08/03 - MPOC
- 16/12/04 - ARTERIOPATIA PERIFÈRICA
- 27/07/06 - CATARATA
- 01/02/07 - TAQUICÀRDIA VENTRICULAR (PORTADOR DE DAI)
- 20/02/07 - CARDIOPATIA ISQUÈMICA / INFART MIOCARDI
- 01/04/08 - ESTENOSI V. AÒRTICA / RECANVI VALVULAR
- 21/01/09 - FIBRILACIÓ AURICULAR
- 26/04/11 - ANEMIA FERROPENICA
- 07/11/11 - FRACTURA D6-D7 / OSTEOPOROSI COMPLICADA
- 18/02/14 - BILIRRUBINA AUGMENTADA / COLELITIASI
- 20/11/14 - CONGESTION TORACICA

Última Visita 14/04/2015

MPOC

Amb Spiriva qque li van donar a Can Ruti es nota molt 12:
millor que quan feia ttm amb Atrovent. 12:32

Pendents

Prescripcions	Posologia	F
10/03/15 Torasemida Teva 10r	0-1-0-0-0	3
10/03/15 Omeprazol Davur Efc	1-0-0-0	2
10/03/15 Sintrom 4 Mg Comprir	- - - -	2
10/03/15 Hidroferol 266 Mcg 1(	1-0-0-0-0	1
10/03/15 Trankimazin Retard 1	0-0-0-0-1	3
10/03/15 Valsartan Kern Pharm	1-0-0-0	2
10/03/15 Bisoprolol Normon 2,5	1-0-0-1-0	2
10/03/15 Simvastatina Almus 1	0-0-0-1-0	2
28/08/14 Cafinitrina Comprimid	- - - -	2
01/04/15 Spiriva 18mcg Polvo I	1-0-0-0-0	3

Agenda

Pla personal

Mostrar PLA PERSONAL

Antecedents

Al·lèrgies

CARVEDILOL

Li dóna sequetat faríngia.

NO AL·LÈRGIES CONEGUDES

Ant. Familiars

Ant. Mèdics

ARTERIOPATIA PERIFÈRICA
CARDIOPATIA ISQUÈMICA / INFART MIOCARDI
FIBRILACIÓ AURICULAR
FRACTURA D6-D7 / OSTEOPOROSI COMPLICADA
HTA (NO COMPL.)
MPOC
TAQUICÀRDIA VENTRICULAR, PORTADOR DE DAI

Ant. Quirúrgics

Condicionants i Problemes

24/08/00	HTA (COMPL.)	K87
12/12/00	HEMORROIDES	K96
14/09/04	DIABETES MELLITUS	T90
16/12/04	ARTERIOPATIA PERIFÈRICA	K99
16/12/04	DERMATITIS SEBORREICA NC	S86
18/01/05	OSTEOARTROPATIA DEGENERATIVA	L91
27/07/06	CATARATA	F92
20/02/07	INFARTO CARDIACO	K75
01/04/08	ESTENOSI V. AÒRTICA	K83

Ordres mèdiques

Analítiques	
28/01/15 - Lab. - Bioquímica	EIM
28/01/15 - Lab. - Orina/líquids/secrec.	EIM
28/01/15 - Lab. - Immunologia	EIM
03/04/14 - Lab. - Bioquímica	EIM
03/04/14 - Lab. - Bioquímica	EIM
20/03/14 - Lab. - Bioquímica	EIM
20/03/14 - Lab. - Hematologia	EIM
20/03/14 - Lab. - Hemostàsia	EIM
14/02/14 - Lab. - Bioquímica	EIM
14/02/14 - Lab. - Bioquímica	EIM
14/02/14 - Lab. - Orina/líquids/secrec.	EIM
14/02/14 - Lab. - Hormones	EIM
14/02/14 - Lab. - Hemostàsia	EIM
29/05/13 - Lab. - Bioquímica	EIM
29/05/13 - Lab. - Bioquímica	EIM
29/05/13 - Lab. - Hormones	EIM

Totes

Pnd. Cita

Pnd. Realitzar

Pnd. Resultat

Pdnt. Veure

Tancades

Ejemplo de un paciente con pluripatologia

- Hombre de 70 años con antecedentes de
  - Hipertension
  - Diabetes mellitus
  - Cardiopatia isquémica
  - Insuficiencia Cardiaca
  - Fibrilacion auricular
- Acude por mal control de TA (180/100 en C.Ext y 160/95 en domicilio) a pesar del tramiento. Le han pedido un MAPA desde el CAP
- Hace unos años le administraron un fármaco para la HTA que le sentó mal, pero no lo recuerda (le dijeron que no fue una alergia). Además no le sirvió de nada (no mejoró la TA con dicho fármaco)

Clics necesarios

Buscar Curso en el que se describe toda la patología del paciente

- HTA
  - Esencial o secundaria?. Eco renal?. Despistaje de vasculo renal?.... Etc
  - Ver analíticas. Funcion renal, K, Microalbuminuria
  - Revisar ttos previos en cursos s/o SIRE
- Diabetes mellitus
  - Ttos previos
  - Cifras de HbA1c Microalbuminuria, Creatininas, Colesterol-LDL
  - FO

- Cardiopatia isquémica
  - Test de isquemia
  - Coronariografia
  - Ecocardio
  - Tto
- Insuficiencia Cardiaca
  - Ecocardio
  - Funcion renal
  - Tto
- Fibrilacion aricular
  - Ecocardio
  - CHADS score, CHAD2-DS2-Vasc score, HAS-BLES score
  - Se ha intentado cardiovesión
  - Tto. Anticoagulación?, Control frecuencia ventricular media

- HTA mal controlada
  - Buscar y abrir MAPA
  - Copiar resumen de MAPA en curso
  - Buscar en SIRE (imposible) y/o en los curso que fármaco le sentó mal y no le sirvió de nada

…. y ahora…. seré positivo

Cuando entramos en la Historia Clínica de un paciente el sistema debería mostrarnos la información necesaria para manejar los problemas de salud, independientemente del lugar (Hospital ICS-No ICS, o CAP) en el que haya sido atendido con anterioridad

Problema de Salud

Problema A

- § Titulo:
  - ü Buscado de una Lista. No texto libre
  - ü Modificable (pero quedando el previo en un histórico)

- § Descripcion
  - ü Completa + Resumen de expl complementarias necesarias
  - ü Ha de poder ser moficable
    - v Tras cada modificación, la descripcion previa quedará en un histório consultable

- § Curso: Valoración y plan. Puede ser por problemas o por fecha (quizás mejor por fecha)

- Ø Controlable vs No controlable

- Ø No todos los Motivos de consulta después serán Problemas de salud

Tel. 93 769 02 01 Fax 93 766 06 76

Informe d'assistencia post-hospitalització

Núm. Assistència [redacted] **H.C.** [redacted] **DNI** [redacted]
Nom i cognoms [redacted] **Edat** 74 **Sexe** H
Domicili [redacted] **Població** CALELLA **Codi postal** 08370
Telèfon **CIP** [redacted] **Finançament** SCS
Centre o Servei Medicina interna
Data ingres 12/03/2015 **Data alta** // **Llit** 306-1
Metge/essa [redacted]
Metge/essa sol·licitant servei

☐ Hospitalització ☐ Urgències ☐ Consulta Externa

Paciente de 74 años fumador de 2-3 paq/d hasta aprox 2004, con hábito enólico de más de 100 g/d hasta 2002, sin alergias conocidas con antecedentes de :

- Neumonia a los 12 años
- Apendicectomia a los 12 años
- Enolismo cronico desde los 25 años
- Pleuritis a los 35 años
- Intervenido de tumoración osea benigna a los 35 años
- Intoxicació enólica en Octubre-00 que cursó con rabdomiolisis
  - En los ultimos meses ingesta enolica importante (una botella de vodka al dia). Aproximadamente una semana antes del ingreso fue a la discoteca de su propiedad (actualmente cerrada) donde continuo con la ingesta enolica (20 botelllas de ron). Unos 4 dias antes del ingreso sufre caida al suelo con imposibilidad para levantarse. El dia del ingreso es encontrado en el suelo con frio. En los ultimos dias no habia ingerido alimentos
- Intoxicacion enolica en Mayo-2001
  - TAC craneal: trofia cerebral y cerebelosa
- Anemia en Mayo-01 durante el ingreso por la intoxicación enolica

	15-4-01	30-5-01	31-5-01	1-6-01	5-6-01	8-6-01	12-6-01
Hb	11.1	9.6	6.7	6.6	13.1		
AST/ALT			309/109		132/70	164/83	111/78
FA/GGT			703/1421		830/1448	601/1042	553/801
Bili			6.7		10.5	9.8	5.3

  - Bajó el Hto en 8 puntos (La Hb pasó de 9.6 a 6.7)
  - Gastroscopia: esofago, anastomosis y primeros centrimetos de asas noormales. No restos hematicos
  - Se interpretó la anemización como secundaria a hematomas por traumaismos en el contexto de la intoxicación enolica (al llegar a UCIAS sangraba activamente por las heridas de la cara y un existia epistaxis). Se decidió transfundir 3 concentrados de Hties
  - TAC abdominal: No imágenes de recidiva de la neoplasia biliar ni gástrica
- Alteración de la función hepática en 2001 en forma de colestasis
  - Ecografia abdominal: hepatomegalia, higado esteatosico, no LOE. Microlitiasis biliar sin signos de colecititis. Via biliar intra y extrahepatica no dilatada
- Bacteriemia por citrobact freundii en 2001 durante el ingreso por la intoxicación enolica

Tel. 93 769 02 01 Fax 93 766 06 76

  - Rx: tractos fibrosos en LSI
  - Citologias de esputo: negativas
  - BK de esputo: Ziehl y Lowenstein negativos
- Adenocarcinoma gastrico diagnosticado a los 56 años
  - Gastrectomia y esofagoyeyunostomia en Y de Roux; y quimioterapia
  - Ultimo control (IX-99): remisión completa
- Carcinoma transicional de vejiga grado 2/4 diagnosticado a los 59 años a raiz de macrohematuria
  - Tto: RTU
  - Ultimo control (IX-99): remisión completa
  - Citologias de orina de control negativas
- Carcinoma in situ de base de lengua en 2009
  - Tratado con laser
  - RNM cervico-facial de control (V-0): debido a la prsencia de prótesis dentales permamentes, el estudio presenta degradación de la imagen que impide la evaluación adecuada de la cavidad bucal y la lengua. Asimetría de la raiz de la lengua a predominio de aumento de tamaño izquierdo con captación tenue del contraste pero, debido a los artificios antes mencionados, la imagen no es representativa. Correlacionar con examen fisico. Se observa una imagen líquida, homogenea, de aprox. 25 mm, entre el paqueta vascular yugulocarotideo y el músculo ECM izquierdo, sugestivo de quiste del segundo arco branquial y mucho menos probable, ganglio con necrosis central. Igualmente, dados los antecedentes, completar con ecografía y PAAF No se observan lesiones óseas. Sin otras adenopatias de tamaño significativo Aumento del espesor de la mucosa y líquido en el seno maxilar izquierdo.
  - RNM cervico-facial (X-12): Se ha estudiado la región facial y cervical en los tres planos del esapcio, con administarción de contraste e.v. y se ha comparado con los estudios previos.Persiste irregularidad de la pared anterior de la orofaringe, relaicón con cirugía en el lado derecho de la base de la lengua. El lado izq protruye., muestra hiperseñal irregular y minimo dudoso incremnte la captación del contraste. Estos hallazgos no han variado en los diferentes estudios realizados previamente de contorl postquirúrgico, por lo que no se valoran como signos de recidiva local. Persisten adenopatías en el espacio entre la parótida y la submaxilar izq, que ya eran visibles previamente (desde el 2010). El resto del estuido está dentro de los límites de la normalidad. OD. 1- EXPLORACIÓN COMPATIBLE CON CAMBIOS POSTQUIRÚRGICOS.
- Tumoración laterocervial desde 2009
  - TAC faringe-cavum (VII-09): Estructuras nasofaríngeas y orofaríngeas sin hallazgos significativos. Correcta morfología de cavidad oral sin apreciarse hallazgos valorables en espacio sublingual y espacio submandibular. Artefactos provocados por la presencia de amalgamas dentarias. Espacio faríngeo mucoso dentro de la normalidad. Espacios grasos parafaríngeos, retrofaríngeo, prevertebral y masticador dentro de la normalidad. Ambas glándulas parótidas y submandibulares presentan una morfología correcta, sin observarse lesiones focales tras la administración de contraste e.v. Estructuras laríngeas y de hipofaringe dentro de la normalidad. No se aprecian adenopatías significativas a nivel de espacios carotídeos. Lesión quística, sin septos ni nodularidad de la pared, ovoidea, con diámetro máximo de 26mm, en espacio cervical posterior izq, comprimiendo (sin ocluir) la v. yugular izq, y que plantea el D/D entre quiste braquial (de la 2ª hendidura braquial) y el linfangioma, dando el Dx definitivo su PAAF. Sin hallazgos morfológicos significativos a nivel de glándula tiroides
  - Ecografia abdominal (VIII-09): Hígado de tamaño y morfología normales, de ecogenicidad aumentada, en relación con esteatosis, no pudiendo descartar hepatopatía asociada. No se visualizan lesiones focales. Porta permeable, de calibre normal aumentado. Vesícula biliar alitiásica. No dilatación de la vía biliar intra ni extrahepática. Páncreas visualizado parcialmente (cabeza y cuerpo) sin alteraciones

Pacient de 78 anys, que consulta per debilitat generalitzada amb caiguda al terra i contussió costo-lumbar dreta.

Antecedents patològics:

Al.lergia PENICILINA .

No hàbits tóxics

D.Mellitus tipus II en tractament amb metformina de forma irregular. Mal control metabólic

Laparotomia infraumbilical amb colocació de malla per eventració al -04.

Apendicectomia .

Historia oncológica: Alteració del ritme deposicional : diarrees 3-4 cops /d d´un any i mig d´evolució. Rectorragies post-deposicional i quadre tóxic amb anemia ferropenica que va requerir transfussió de 2 concentrats d´hties. FCC (18-10-10): Tumoració estenosant a 70 cm del marge anal . Pólip de 5-6 cm a 40 cm . Biopsia **ADK moderadament diferenciat .** Tac abdominal : Fetge : NO LOES

Estructures pélviques sense alteracions. L´estudi d´ estructures digestives mostra engruximent d´algu irregular de la paret del colon transvers, aprop al ángle esplénic (sobre uns 4 cm de longitud), que correspon al proces neoplásic visualitzat en la FCS a 70 .Ecografia abdominal : Fetge sene LOES.

5/11/10 : Reseccio de colon transvers amb anastomosis cólica mecanica **AP** :

Diagnòstic : ADENOCARCINOMA INTESTINAL INFILTRANT MODERADAMENT DIFERENCIAT, AMB COMPONENT MUCINÓS INFERIOR AL 50%. Localització del tumor: Colon transvers. Configuració macroscòpica: polipoide. Diàmetre major longitudinal del tumor:5 cm. Diàmetre major d'amplada de 3,5cm. Gruix màxim tumoral 1,5 cm. TUMOR ENVAEIX SUPERFÍCIE SEROSA (pT4). SENSE EVIDÈNCIA D'INVASIÓ VASCULAR I LIMFÀTICA. Sense evidència d'invasió perineural. Lleu reacció fibrosa peritumoral. Lleu resposta limfocitària peritumoral. MARGES QUIRÚRGICS LLIURES DE TUMOR (proximal i distal). MARGE RADIAL O PROFUND AFECTAT DE TUMOR.No s'identifiquen pòlips lluny del tumor. Budell no neoplàsic sense alteracions significatives. GANGLIS LIMFÀTICS, 4 DE 16, AMB METÀSTASI, sense extensió extracapsular.

CLASSIFICACIÓ pTN: **pT4 N2.**

Valorada per Oncologia com ADK moderadament diferenciat amb component mucinós <50%, pT4pN2, s´informa el pacient i els familia del diagnostic i posibles tractaments i la pacient desitja ser tractada amb quimioterapia oral, que s´aplaça fins tancament total de ferida quirúrgica per supuració.

Inici del primer cicle de QT oral (capecitabina) el 11/01/2011 i el 3ª cicle del 11 al 15/03/2011.

- Consensuar que datos interesan que sean visibles en los diferentes Problemas de Salud
- El tratamiento actual y alergias estarán siempre visibles
- Misma estructura para todos los problemas de salud (o al menos para la mayoría de ellos
- Comenzar por los Problemas de Salud mas frecuentes
- El mantenimiento podría realizarlo cualquier medico que visite al paciente
  - Siempre quedaria un histórico por si a posteriori de una modificación el médico responsable del problema (por ej cardiólogo) quiere mirar o usar una versión previa

PEREZ PEREZ, JOAN 63 Fumador de 1 paq/d hasta 2008, Enolismo de 40 g/d Alergia a Penicilina (angioedema)

Fecha	Problema
1-2-05	Diabetes Mellitus
18-5-12	Hiperlipemia
23-9-13	Insuficiencia renal cronica
15-2-14	Infarto agudo de miocardio

+

Ligera pedida de memoria, reconoce a familiares
Deambula con caminador, Precisa ayuda para subir escaleras
Precisa ayuda para la higiene
Come por si solo
Controla esfinteres

Fecha Inicio	Nombre Comercial	Nombre Farmacologico	Dosis
15-2-14	Adiro	AAS 100 mg	0-1-0
15-2-14	Omeprazol	Omeprazol 20 mg	1-0-0
1-2-05	Dianben	Metformina 850 mg	1-0-1
22-7-09	Insulina Lantus	Insulina Glargina	0-0-32
11-11-13	Acovil	Ramipril 10 mg	1-0-0
20-2-14	Plavix 75 mg	Clopidogrel 75 mg	1-0-0
20-2-14	Cardyl 80 mg	Atorvastatina 80 mg	0-0-1

-
+

Diabetes mellitus

Glicemia 135 y 140 en ayunas
No complicaciones. FO, sensibilidad, Funcion renal normales. Microalbuminuria negativa
Mal control con Metformina, por lo que en 2009 fue insulinzado
Desde II-14 en tto con estatina

FO

EMG

Editar

	2-3-10	5-8-11	10-3-12	2-2-13	8-9-14	2-3-15
Glicemia	152	163	180	150	135	115
HbA1c	10.2%	11.0%	11.5%	9.8%	7.5%	7.0&
FG estimado	>60	53	50	45	38	30
Microalbuminuria/Creatinuria	12	35	350		1200	520
Proteinuria 24 h				1800		
CLDL	115	160	170	130	115	70
TG	235	245	300	152	115	78

Analitica

Buen control de la diabetes. Reflos en ayunas de alrededor de 115. HbA1c 7%. Mantengo mismo tto. Control en 6 meses con analitica

Otras Expl

Cancelar

Salir y Grabar

PEREZ PEREZ, JOAN 63 Fumador de 1 paq/d hasta 2008, Enolismo de 40 g/d

Alergia a Penicilina (angioedema)

Fecha	Problema
1-2-05	Diabetes Mellitus
18-5-12	Hiperlipemia
23-9-13	Insuficiencia renal cronica
15-2-14	Infarto agudo de miocardio

+

Ligera pedida de memoria, reconoce a familiares
Deambula con caminador, Precisa ayuda para subir escaleras
Precisa ayuda para la higiene
Come por si solo
Controla esfinteres

Fecha Inicio	Nombre Comercial	Nombre Farmacologico	Dosis
15-2-14	Adiro	AAS 100 mg	0-1-0
15-2-14	Omeprazol	Omeprazol 20 mg	1-0-0
1-2-05	Dianben	Metformina 850 mg	1-0-1
22-7-09	Insulina Lantus	Insulina Glargina	0-0-32
11-11-13	Acovil	Ramipril 10 mg	1-0-0
20-2-14	Plavix 75 mg	Clopidogrel 75 mg	1-0-0
20-2-14	Cardyl 80 mg	Atorvastatina 80 mg	0-0-1

-
+

Hiperlipemia

CT 250, CLDL 185, CHDL 45, TG 162
Tto con atorastatina, que se retiro en 2013 por miopatía.
En 2014 se inició rosuvastatina sin problemas

Editar

	2-3-10	5-8-11	10-3-12	2-2-13	8-9-14	2-3-15
Colesterol Total	185	190	245	140	135	120
Colesterol HDL	35	43	30	42	42	35
Colesterol LDL	115	160	170	130	115	70
Trigliceridos	235	245	300	152	115	110
Tto	-	-		Simva20	Simva40	Ator80

Analitica

Sigue con CLDL elevado. Añado ezetimibe

Otras Expl

Cancelar

Salir y Grabar

PEREZ PEREZ, JOAN 63 Fumador de 1 paq/d hasta 2008, Enolismo de 40 g/d

Alergia a Penicilina (angioedema)

Fecha	Problema
1-2-05	Diabetes Mellitus
18-5-12	Hiperlipemia
23-9-13	Insuficiencia renal cronica
15-2-14	Infarto agudo de miocardio

+

Ligera pedida de memoria, reconoce a familiares
Deambula con caminador, Precisa ayuda para subir escaleras
Precisa ayuda para la higiene
Come por si solo
Controla esfinteres

Fecha Inicio	Nombre Comercial	Nombre Farmacologico	Dosis
15-2-14	Adiro	AAS 100 mg	0-1-0
15-2-14	Omeprazol	Omeprazol 20 mg	1-0-0
1-2-05	Dianben	Metformina 850 mg	1-0-1
22-7-09	Insulina Lantus	Insulina Glargina	0-0-32
11-11-13	Acovil	Ramipril 10 mg	1-0-0
20-2-14	Plavix 75 mg	Clopidogrel 75 mg	1-0-0
20-2-14	Cardyl 80 mg	Atorvastatina 80 mg	0-0-1

-
+

Insuficiencia renal cronica

Atribuida a Diabetes y HTA
En tto con ramipril por proteinuria persistente
Desde IV-14 en tto con Fe y eritropoyetina por anemia

Rx torax

Ecografia

Editar

	2-3-10	5-8-11	10-3-12	2-2-13	8-9-14	2-3-15
Urea						
Creatinina						
FG estimado MDRD						
Na						
K						
pH						
EB						
Ca						
Fosforo						
25-OH-VitD						

Analitica

Ha aumentado la proteinuria. Añado amlodipino al tratamiento. No tiene edemas

Otras Expl

Cancelar

Salir y Grabar

PEREZ PEREZ, JOAN 63 Fumador de 1 paq/d hasta 2008, Enolismo de 40 g/d

Alergia a Penicilina (angioedema)

Fecha	Problema
1-2-05	Diabetes Mellitus
18-5-12	Hiperlipemia
23-9-13	Insuficiencia renal cronica
15-2-14	Infarto agudo de miocardio

+

Ligera pedida de memoria, reconoce a familiares
Deambula con caminador, Precisa ayuda para subir escaleras
Precisa ayuda para la higiene
Come por si solo
Controla esfinteres

Fecha Inicio	Nombre Comercial	Nombre Farmacologico	Dosis
15-2-14	Adiro	AAS 100 mg	0-1-0
15-2-14	Omeprazol	Omeprazol 20 mg	1-0-0
1-2-05	Dianben	Metformina 850 mg	1-0-1
22-7-09	Insulina Lantus	Insulina Glargina	0-0-32
11-11-13	Acovil	Ramipril 10 mg	1-0-0
20-2-14	Plavix 75 mg	Clopidogrel 75 mg	1-0-0
20-2-14	Cardyl 80 mg	Atorvastatina 80 mg	0-0-1

-
+

Infarto agudo de miocardio

IAMEST en II-14- Tratado con PCI primaria. Enf de DA. STENT farmacoactivo en DA
Angor inestable en VIII-14. Coronario: Estenosis del 80% en CX. STENT no farmacoactivo en CX
Angor estable a medianos esfuerzos

Editar

Rx torax

Ergometria

Ecocardio

	2-3-10	5-8-11	10-3-12	2-2-13	8-9-14	2-3-15
Glicemia						
Colesterol LDL	115	160	170	130	115	70
Trigliceridos	235	245	300	152	115	110
Creatinina						
FG estimado						
Na/K						
Tto	-	-		Simva20	Simva40	Ator80

Analitica

Sigue bien. No ha aumentado el dintel de angor. Retiro clopidogrel pues ya ha hecho 12 meses de tto tras el ultimo STENT

Otras Expl

Cancelar

Salir y Grabar

PEREZ PEREZ, JOAN 63 Fumador de 1 paq/d hasta 2008, Enolismo de 40 g/d

Alergia a Penicilina (angioedema)

Fecha	Problema
18-5-12	Hiperlipemia
23-9-13	Insuficiencia renal cronica
15-2-14	Infarto agudo de miocardio
15-4-14	Cirrosis hepática

+

Ligera pedida de memoria, reconoce a familiares
Deambula con caminador, Precisa ayuda para subir escaleras
Precisa ayuda para la higiene
Come por si solo
Controla esfinteres

Fecha Inicio	Nombre Comercial	Nombre Farmacologico	Dosis
15-2-14	Adiro	AAS 100 mg	0-1-0
15-2-14	Omeprazol	Omeprazol 20 mg	1-0-0
1-2-05	Dianben	Metformina 850 mg	1-0-1
22-7-09	Insulina Lantus	Insulina Glargina	0-0-32
11-11-13	Acovil	Ramipril 10 mg	1-0-0
20-2-14	Plavix 75 mg	Clopidogrel 75 mg	1-0-0
20-2-14	Cardyl 80 mg	Atorvastatina 80 mg	0-0-1

-
+

Cirrosis hepática

Diagnosticada a raíz de Hemorragia digestiva alta y ascitis

Editar

Rx torax

Gastroscopia

Ecografia abdominal

	2-3-10	5-8-11	10-3-12	2-2-13	8-9-14	2-3-15
AST/ALT						
FA/GGT						
Bilirrubina						
Hb						
Plaquetas						
Leucocitos						
QUICK						
INR						
Albumina						
Gammaglobulina						

Analitica

Tiena más edemas y ascitis. La función renal se mantiene estable. Aumento la dosis de espironolactona a 200 mg/d

Otras Expl

Cancelar

Salir y Grabar

PEREZ PEREZ, JOAN 63 Fumador de 1 paq/d hasta 2008, Enolismo de 40 g/d

Alergia a Penicilina (angioedema)

Fecha	Problema
1-2-05	Diabetes Mellitus
18-5-12	Hiperlipemia
23-9-13	Insuficiencia renal cronica
15-2-14	Infarto agudo de miocardio

+

Ligera pedida de memoria, reconoce a familiares
Deambula con caminador, Precisa ayuda para subir escaleras
Precisa ayuda para la higiene
Come por si solo
Controla esfinteres

Fecha Inicio	Nombre Comercial	Nombre Farmacologico	Dosis
15-2-14	Adiro	AAS 100 mg	0-1-0
15-2-14	Omeprazol	Omeprazol 20 mg	1-0-0
1-2-05	Dianben	Metformina 850 mg	1-0-1
22-7-09	Insulina Lantus	Insulina Glargina	0-0-32
11-11-13	Acovil	Ramipril 10 mg	1-0-0
20-2-14	Plavix 75 mg	Clopidogrel 75 mg	1-0-0
20-2-14	Cardyl 80 mg	Atorvastatina 80 mg	0-0-1

-
+

Otro problema

Descripcion

Editar

Tabla con los datos analíticos que se consideren mas importantes

Curso clinico

Rx torax

Expl 1

Expl 2

Expl 3

Analitica

Expl 4

Otras Expl

Cancelar

Salir y Grabar

…. Es una Utopia?

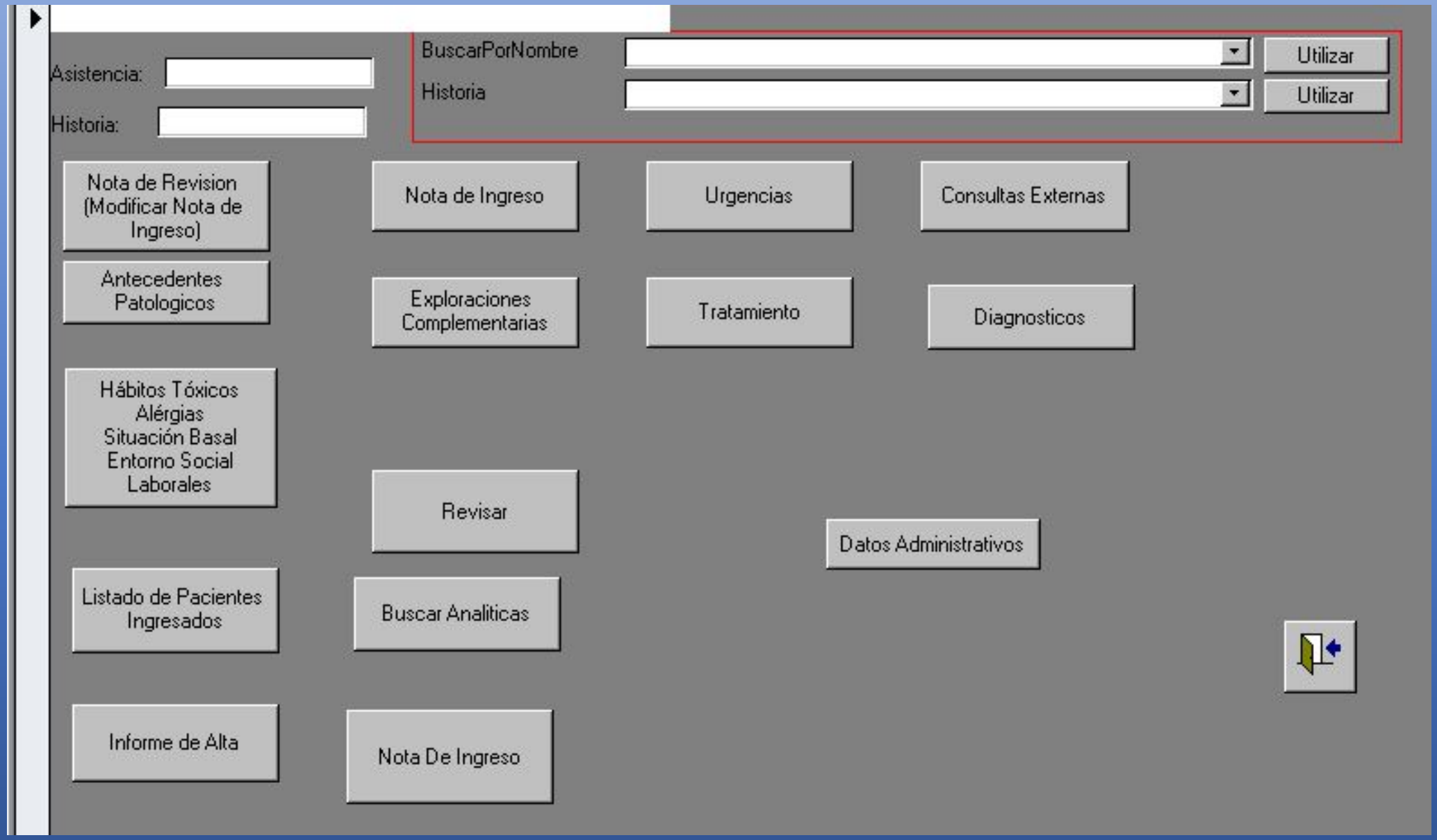

Aprox 1999-2000

Microsoft Access - [FInicio : Formulario]

Archivo Edición Ver Insertar Formato Registros Herramientas Ventana ?

Escriba una pregunta

Asistencia:

Historia:

BuscarPorNombre Utilizar

Historia Utilizar

Nota de Revision (Modificar Nota de Ingreso)

Nota de Ingreso

Urgencias

Consultas Externas

Antecedentes Patologicos

Exploraciones Complementarias

Tratamiento

Diagnosticos

Hábitos Tóxicos
Alérgias
Situación Basal
Entorno Social
Laborales

Revisar

Datos Administrativos

Listado de Pacientes Ingresados

Buscar Analiticas

Informe de Alta

Nota De Ingreso

Registro: 1 de 1

Vista Formulario

NUM

Inicio | ArcSoft PhotoStudio | Programitas | Fotos | Trabajar por probl... | Ingresos2000 : Ba... | FInicio : Formulario | Adobe Photoshop | ES | 20:48

Microsoft Access - [FUCIAS : Formulario]

Archivo Edición Ver Insertar Formato Registros Herramientas Ventana ?

97128718 DIAZ BON, ANGEL 83,1 años

8/250256-22

Direccion: C/ Sant Pere, 42 Residencial Malgrat

Poblacion: Malgrat Teléfonos: 937654436 0

Hábitos tóxicos: Tabaco: No fumador Enolismo: Hábito enólico de unos ADVP: No ADVP

Alérgias: Sin alergias conocidas

Situación basal:

FuncionesSuperiores:	Conservadas
Deambulacion:	Deambula sin ayuda
Higiene:	No precisa ayuda
Ingesta:	No precisa ayuda
Vestirse:	No precisa ayuda
Esfinteres:	Contiene esfinteres
EntornoSocial:	Vive en residencia. Familiares mas cercanos unos sobrinos
SituacionBasal:	No disnea
Tratamiento habitual:	

DIABETES MELLITUS	01/01/1980	Antecedentes Completos
ESTENOSIS AORTICA MODERADA	01/01/1994	Antecedentes Completos
FIBRILACIÓN AURICULAR CRÓNICA	01/01/1994	Antecedentes Completos
BNCO	01/01/1994	Antecedentes Completos
EMBOLIA ARTERIAL AGUDA ANTIGUA	01/01/1996	Antecedentes Completos
	01/01/1996	Antecedentes Completos
INSUFICIENCIA CARDIACA	25/05/1999	Antecedentes Completos
		Antecedentes Completos

Registro: 1 de 7

Seguir

Registro: 1 de 1 (Filtrado)

Vista Formulario FILT NUM

Inicio ArcSoft Photo... Programitas Fotos Trabajar por p... Ingresos2000 ... FInicio : Formu... FUCIAS : Form... Adobe Photos... ES 20:45

Microsoft Access - [FRevisarDiagnosticosCompletos : Formulario]

Archivo Edición Ver Insertar Formato Registros Herramientas Ventana ?

Escriba una pregunta

01/01/1980	DIABETES MELLITUS . Controlada con dieta
01/01/1994	ESTENOSIS AORTICA MODERADA . Ecocardio: disfuncion VI severa (FE 29%), HTAPulmonar severa, EAo moderada . Diagnosticado y controlado inicialmente en H del Mar . Al parecer se descartó tto quirurgico por la severidad de la BNCO . Edemas en ambas EEII en el momento del diagnostico (1994) que se controlaron al iniciar furosemida
01/01/1994	FIBRILACIÓN AURICULAR CRÓNICA . Tto. Digoxina y descoagulado tras la embolia arterial
01/01/1994	BNCO . No disnea basal hasta XI-99 . tto: Terbasmin . Multiples ingresos en H del Mar . No disponemos de informes
01/01/1996	EMBOLIA ARTERIAL AGUDA ANTIGU . En ESI . Desde entonces en tto con acenocumarol
01/01/1996	. Ingresado en H del Mar
25/05/1999	INSUFICIENCIA CARDIACA

Registro: 1 de 7 (Filtrado)

Vista Formulario FILT NUM

Inicio ArcSoft Ph... Programitas Fotos Trabajar po... Ingresos20... FInicio : For... FUCIAS : F... FRevisarDia... Adobe Phot... ES 20:46

Microsoft Access - [FNotaDeIngreso : Formulario]

Archivo Edición Ver Insertar Formato Registros Herramientas Ventana ?

Escriba una pregunta

Asistencia: 99H004864 Edad: 80

FechaIngreso: 17/07/1999 HoraIngreso: 1:30 Habitacion: 111-1 Médico CUENCA

Enfermedad Actual:

Unas horas antes de acudir a UCIAS aparece disnea de reposo y ortopnea. No dolor toracico

TA: 210 / 95 FC: 60 x' FR: x' Temperatura Axilar: 36,5 ºC

EstadoGeneral: Buen estado general

Orientacion: Consciente y orientado

Coloracion: Sudoración profusa

Hidratacion: Bien hidratado

Adenopatias: Sin adenopatias

AC: Tonos ritmicos, sin soplos, no IY, edema en EII sin signos de TVP. EID amputada

AR: Crepitantes bilaterales, espiración alargada

Abdomen: Blando, depresible, no doloroso, sin visceromegalias

PPL: negativa

TR:

Neurologico: sin focalidad

Otros: Ulceracion en talon izquierdo. Amputacion de pierna dcha

Habitos Toxicos, Laborales, Fisiologicos y Alergias

Registro: 1 de 1 (Filtrado)

Vista Formulario

NUM

Inicio ArcSoft Photo... Programitas Fotos Trabajar por p... Ingresos2000 ... FInicio : Formu... FNotaDeIngre... Adobe Photos... ES 20:52

HOSPITAL
SANT JAUME
DE CALELLA

63 110-2

Tel. 93-7690201

11/08/1999 20/08/1999

Hàbits tòxics: Fumador de 2-3 cigarrillos/d No hábito enólico No ADVP
Sin alergias conocidas

Laborals:

Situació Basal:

Funciones Superiores: Conservadas
Deambulacion: Deambula sin ayuda Higiene: No precisa ayuda
Ingesta: No precisa ayuda Vestirse No precisa ayuda
Esfinteres: Contiene esfinteres
SituacionBasal:
Barthel:

Entorn Social: Vive en Italia. Ahora de vacaciones en nuestro pais

Antecedents:

- Hepatopatia crónica HVC 60 años
  . No aporta informes.
  . FGC: varices
- Hepatocarcinoma 63 años

Malaltia Actual:

Unas horas antes del ingreso aparece fiebre elevada. En el ultimo mes refiere tos ocasionalmente productiva (sin esputos hematicos) y dolor de caracteristicas pleurales en hemitorax izquierdo. Niega sd toxico. Hace unos 15 dias se hizo Rx torax en su pais que al parecer fue normal
Tto habitual: Konakion 10 mg (1-1-1), Aldactone 100 mg 1 c/48 horas, Lasix (furosemida) 1 c/48 h, Novaldex (tamoxifeno 20 mg) (1-0-1), Zantac 300 mg (0-0-1)

Exploració Física: TA: 120 / 50 FC: 88 x' FR: 24 x' Temp: 39 , °C 0,0 Kg 0,00 m IMC: 0

Buen estado general Consciente y orientado Normocoloreado
Bien hidratado Sin adenopatias

AC: Tonos ritmicos, sin soplos, no IY ni edemas
AR: Hipofonesis en campos medios de hemitorax derecho; resto normal
Abdomen: Distendido con semiologia de ascitis, no doloroso, sin visceromegalias
PPL : negativa TR:
Neurologico: sin focalidad
PPD:

Analítica VSG: 33 Hb: 10,4 Htes: 3,10 Hto: 32 % VCM / HCM 103 / 33 CCMH: 321
Leucocitos: 4700 Cayados % Reticulocitos: o/oo
Segmentados 5 % 2538 QUICK: 41 % INR: TTP:
4

HOSPITAL
SANT JAUME
DE CALELLA

63 110-2

Tel. 93-7690201

11/08/1999 20/08/1999

Linfocitos 2 % 1269 Plaquetas: 58000
Monocitos 7
1 % 752
6
Basofilos %
Eosinófilos 1 % 47
Mielocitos: % Metamielocitos: % Promielocitos: %

Glicemia: 5 Urea/Creat: 8 / 86,0 Na/K: 136 / 3,9 Ca: 2,2 AcidoUrico: 240, Amilasemia: LDH:
0

AST/ALT: 0 / 1 FA/GGT: 2 / 1 Bilirrubina: 43,0

Colesterol: 1 Colesterol HDL: Colesterol LDL: Trigliceridos:

Proteinograma 16/08/1999

Proteinas 82,6 Albumina: 42,6 % 35,2 g/l Alfa1 1,5 % Alfa2 6,5 % Beta 1,9 % Gamma 47,5 % 39,2 g/l
No COHO

Gasometria 16/08/99 arterial pH: 7,44 pO2: 74 pCO2: 35 B.A: 24 BS: EB: 0,9 SatO2: 95 FiO2: 0,24

Gasometria 11/08/99 arterial pH: 7,48 pO2: 65 pCO2: 24 B.A: 18 BS: 22 EB: -2,4 SatO2: 94 FiO2: 0,21

CEA: (N < 5) Alfafetoproteina 92 (N<10)

Exploracions Complementàries

Rx torax Condensacion en LSI

ECG Ritmo sinusal a 100x', AQRS 30°, dentro de la normalidad

Ecografia

Cambios de hepatopatia cronica con parenquima hepatico muy heterogeno con aumento del Lizoy varias areas mal definidas compatibles con LOE en LHD. Trombosis portal. Ascitis en cantidad moderada. Esplenomegalia. Vesicula con bilis espesa. Resto normal

Microbiologia

Cultivo de liquido ascitico Negativo
BK liquido ascitico Negativo
BK de esputo Negativo
Cultivo de liquido ascitico Negativo
Cultivo de esputo Positivo Streptococcus pneumoniae

Histologia

Citologia liquido ascitico Negativo para células malignas

Evolucion:

Tras realizar 2 hemocultivos se inicio tto con ceftriaxona ingresando en planta. En UCIAS se realizó paracentesis que dio salida escasa cantidad de liquido ascitico que no pudo cursarse. Posteriormente en planta se realizó paracentesis que dio salida a liquido con caracteristicas de trasudado. La citologia y cultivo del mismo han sido negativos. La evolucion

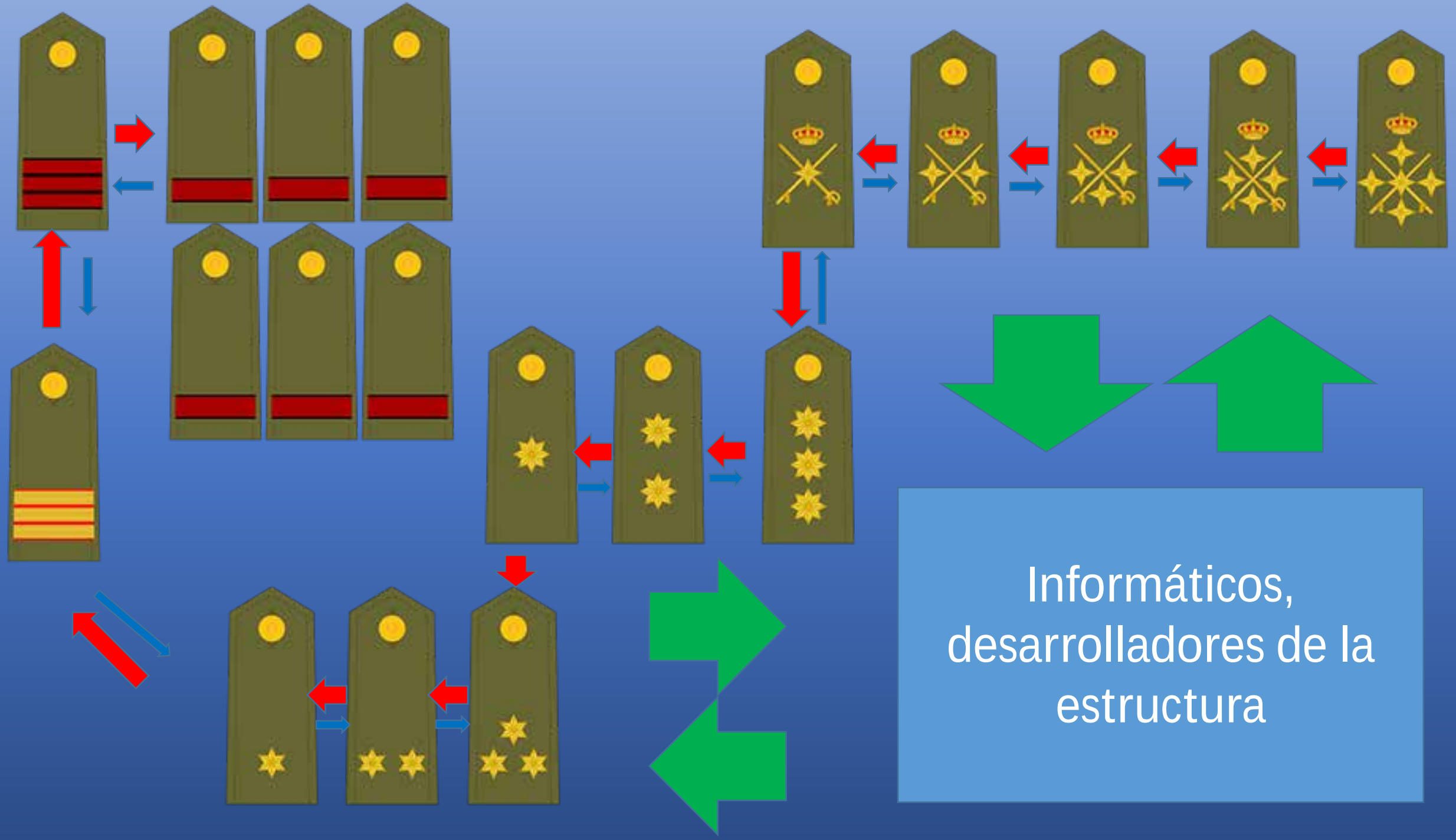

Informáticos, desarrolladores de la estructura

Peticio

ALTA NOVA PETICIÓ

DADES CAPÇALERA

Núm. petició | Data petició 23/04/2015 09:31 | Nom pacient | Edat 74 | GCE/CRG SCS-SCS0632 | Ubicació MI09

Núm. assistència | Núm. història | Prioritat

Dies Previstos | Data Prevista | Orientació diag.

Hores previstes | Hora prevista

Prof. peticionari 130044 | Resum HC / Tract.Antibiòtic

Metge signatura

Data signatura | Informació per la programació

Trasllat intern | Formes t. | Necessita oxigen

DETALL DE LA PETICIÓ

Identificador	Descripció	Perfil	Bloc	Tipus Mostra	Mètode Obtenció				Trasllat Intern	Informaci	Data Prevista	Anestèsia	O/T	Preu	Consent. Signat	D/C	Lateralitat

Cap prova seleccionada

BUSCADOR

Bloc <--TOTS-->

Texte a buscar T-20

Tipus Recerca ○ Nova Recerca ◉ Refinar

	Identificador	Descripció	Secció	Bloc	Ind
☐	ANP513	Esput. T-20	CIT	CITGEX - Citologia General Exfoliativa	P

Acceptar | Sortir

Objetivo común

Ultima decisión

Conclusiones

- La HCE actual
  - Ha permitido recoger casi toda la información del paciente sin necesidad de papel
  - Permite poder acceder a casi toda la información clínica del paciente
  - Existe mucha información (muchas veces repetida) y no está estructurada para que sea fácil de recuperar
  - Obliga al médico a estar una gran parte del tiempo buscando y estructurando la información clínica del paciente, para que sea más fácil de "procesar"
  - Puede quedar "escondida" información clínica necesaria para el manejo del paciente
    - Esta información clínica "escondida" puede poner en peligro la salud del paciente

- Una buena HCE
  - Debería mostrar la información del paciente sin necesidad de ir a buscarla
  - Debería evitar la repetición de datos en diferentes sitios de la misma
  - Debería facilitar la valoración del paciente por los diferentes profesionales
  - Todos los profesionales responsables del paciente deberían de tener acceso a los mismos datos
  - Debería de facilitar la elaboración de 2 tipos de informes:
    - A) Completos (el equivalente a la Historia Clínica antigua)
    - b) Resumidos (el equivalentes al informe de UCIAS, Nota de Ingreso o de C.Ext. antigua)

- Para que pueda elaborarse una HCE que permita realizar estas funciones es imprescindible
  - Integrar a los profesionales que la utilizan en la planificación y elaboración de la misma
    - Acabar con la actual dicotomía Informáticos-Altos mandos vs clínicos en la planificación y elaboración de la misma
  - Diferenciar bien entre las personas que colaboran, opinan y asesoran en la elaboración y aquellos otros profesionales que finalmente toman las decisiones finales

"Por tener mas estrellas se tiene más capacidad de decisión; pero ello no presupone que se esté más capacitado para colaborar-opinar-asesorar sobre la confección de una herramienta que nunca se ha utilizado y que probablemente nunca se utilizará"

SIRE

PRESCRIPCIONS | MISSATGES (!)

Totes

Codi Prescripció	Medicament Núm. Prescripció	Dosi i freqüencia	Durada del tractament	Tipus de tractament	Prescriptor/a i centre	Vigència Inici	Vigència Fi	Estat	Posologia	Diagnòstic	Motiu bloqueig
P1E085099203	ZYLORIC 100MG 100 COMPRIMIDOS P1E085099203	1 UNITATS cada 24 HORES	SEGONS EVOLUCIÓ	LLARGA DURADA		26/02/2013	26/02/2014				
P1E119703099	ZYLORIC 100MG 100 COMPRIMIDOS P1E119703099	1 UNITATS cada 24 HORES	SEGONS EVOLUCIÓ	LLARGA DURADA		18/02/2014	18/02/2015	✓			
P1E156217517	ZYLORIC 100MG 100 COMPRIMIDOS P1E156217517	1 UNITATS cada 24 HORES	SEGONS EVOLUCIÓ	LLARGA DURADA		21/01/2015	21/01/2016				
P1E156939266	VERNIES 0,4MG 30 COMPRIMIDOS SUBLINGUALES P1E156939266	1 UNITATS cada 24 HORES	365	EN CAS QUE HO NECESSITI		27/01/2015	27/01/2016	✓			
P1E153923422	VENTOLIN 100MCG/INHAL SUSP PARA INHALAC ENV PRESION 1 INHALAD 200 DOSIS P1E153923422	2 APLICACIÓ cada 8 HORES	33	CURTA DURADA		02/01/2015	04/02/2015	✓			
P1E156217522	VENTOLIN 100MCG/INHAL SUSP PARA INHALAC ENV PRESION 1 INHALAD 200 DOSIS P1E156217522	2 APLICACIÓ cada 8 HORES	33	CURTA DURADA		21/01/2015	23/02/2015	✓			
P1E085099191	VALIUM 10 10MG 25 COMPRIMIDOS P1E085099191	1 UNITATS cada 24 HORES	SEGONS EVOLUCIÓ	LLARGA DURADA		26/02/2013	26/02/2014				
P1E119703097	VALIUM 10 10MG 25 COMPRIMIDOS P1E119703097	1 UNITATS cada 24 HORES	SEGONS EVOLUCIÓ	LLARGA DURADA		18/02/2014	18/02/2015	✓			Reautorització del tractament
P1E156217514	VALIUM 10 10MG 25 COMPRIMIDOS P1E156217514	1 UNITATS cada 24 HORES	SEGONS EVOLUCIÓ	LLARGA DURADA		21/01/2015	21/01/2016				
P1E119703073	URSOBILANE 300MG 60 CAPSULAS P1E119703073	1 UNITATS cada 8 HORES	SEGONS EVOLUCIÓ	LLARGA DURADA		18/02/2014	18/02/2015	✓	1 1 1		Reautorització del tractament
P1E156217488	URSOBILANE 300MG 60 CAPSULAS P1E156217488	1 UNITATS cada 8 HORES	SEGONS EVOLUCIÓ	LLARGA DURADA		21/01/2015	21/01/2016		1 1 1		
P1E120971264	UNIKET RETARD 50MG 30 COMPRIMIDOS LIBERAC PROLONG P1E120971264	1 COMPRIMIT cada 24 HORES	28	CURTA DURADA		28/02/2014	28/03/2014	✓			
P1E124019685	UNIKET RETARD 50MG 30 COMPRIMIDOS LIBERAC PROLONG P1E124019685	1 UNITATS cada 24 HORES	SEGONS EVOLUCIÓ	LLARGA DURADA		26/03/2014	26/03/2015	✓			Reautorització del tractament
P1E156217520	UNIKET RETARD 50MG 30 COMPRIMIDOS LIBERAC PROLONG	1 UNITATS cada 24 HORES	SEGONS EVOLUCIÓ	LLARGA DURADA		21/01/2015	21/01/2016				

▶	P1E085099195	TRINISPRAY 1 AEROSOL P1E085099195	20 APLICACIÓ cada 7 DIES	SEGONS EVOLUCIÓ	LLARGA DURADA		26/02/2013	26/02/2014	■			
▶	P1E119703096	TRINISPRAY 1 AEROSOL P1E119703096	20 APLICACIÓ cada 7 DIES	SEGONS EVOLUCIÓ	LLARGA DURADA		18/02/2014	18/02/2015	✓			Pauta/Dosi inadequada
▶	P1E153925288	TRINISPRAY 0,4MG/0,05ML 200 DOSIS SOLUCION PULVERIZACION SUBLINGUAL P1E153925288	20 APLICACIÓ cada 7 DIES	SEGONS EVOLUCIÓ	LLARGA DURADA		02/01/2015	02/01/2016	🔒			Pauta/Dosi inadequada
▶	P1E153925322	TRINISPRAY 0,4MG/0,05ML 200 DOSIS SOLUCION PULVERIZACION SUBLINGUAL P1E153925322	1 APLICACIÓ cada SEGONS PAUTA	365	EN CAS QUE HO NECESSITI		02/01/2015	02/01/2016	🔒			Pauta/Dosi inadequada
▶	P1E156217775	TRINISPRAY 0,4MG/0,05ML 200 DOSIS SOLUCION PULVERIZACION SUBLINGUAL P1E156217775	1 APLICACIÓ cada SEGONS PAUTA	365	EN CAS QUE HO NECESSITI		21/01/2015	21/01/2016	🔒			Pauta/Dosi inadequada
▶	P1E160641229	TARDYFERON 80MG 30 COMPRIMIDOS RECUBIERTOS P1E160641229	1 UNITATS cada 24 HORES	30	CURTA DURADA		23/02/2015	25/03/2015	✓	1		Pauta/Dosi inadequada
▶	P1E160642071	TARDYFERON 80MG 30 COMPRIMIDOS RECUBIERTOS P1E160642071	2 UNITATS cada 24 HORES	30	CURTA DURADA		23/02/2015	25/03/2015	✓	1	1	Pauta/Dosi inadequada
▶	P1E160642130	TARDYFERON 80MG 30 COMPRIMIDOS RECUBIERTOS P1E160642130	2 UNITATS cada 24 HORES	120	CURTA DURADA		23/02/2015	23/06/2015	■	1	1	
▶	P0E166986515	SUERORAL HIPOSODICO 5 SOBRES POLVO PARA DI P0E166986515	1 UNITATS cada 24 HORES	5	CURTA DURADA		15/04/2015	20/04/2015	✓			
▶	P1E085099215	SERC 8MG 60 COMPRIMIDOS P1E085099215	1 UNITATS cada 12 HORES	SEGONS EVOLUCIÓ	LLARGA DURADA		26/02/2013	26/02/2014	■			
▶	P1E119703095	SERC 8MG 60 COMPRIMIDOS P1E119703095	1 UNITATS cada 12 HORES	SEGONS EVOLUCIÓ	LLARGA DURADA		18/02/2014	18/02/2015	✓			Reautorització del tractament
▶	P1E156217509	SERC 8MG 60 COMPRIMIDOS P1E156217509	1 UNITATS cada 12 HORES	SEGONS EVOLUCIÓ	LLARGA DURADA		21/01/2015	21/01/2016	■			
▶	P1E165217326	RAMIPRIL CINFA 2,5MG 28 COMPRIMIDOS EFG P1E165217326	2 UNITATS cada 24 HORES	SEGONS EVOLUCIÓ	LLARGA DURADA		30/03/2015	29/03/2016	■	1	1	
▶	P1E162815470	RAMIPRIL ACTAVIS 5MG 28 COMPRIMIDOS EFG P1E162815470	1 COMPRIMIT cada 24 HORES	28	CURTA DURADA		11/03/2015	08/04/2015	✓	1		

▶	P1E153923397	PREDNISONA PENSA 30MG 30 COMPRIMIDOS EFG P1E153923397	1 UNITATS cada 24 HORES	30	CURTA DURADA	02/01/2015	01/02/2015	✓			
▶	P1E156217521	PREDNISONA PENSA 30MG 30 COMPRIMIDOS EFG P1E156217521	1 UNITATS cada 24 HORES	30	CURTA DURADA	21/01/2015	20/02/2015	✓			
▶	P1E085099198	PLAVIX 75MG 28 COMPRIMIDOS RECUBIERTOS PELICULA P1E085099198	1 UNITATS cada 24 HORES	SEGONS EVOLUCIÓ	LLARGA DURADA	26/02/2013	26/02/2014	■	1		
▶	P1E119703228	PLAVIX 75MG 28 COMPRIMIDOS RECUBIERTOS CON PELICULA P1E119703228	1 UNITATS cada 24 HORES	SEGONS EVOLUCIÓ	LLARGA DURADA	18/02/2014	18/02/2015	✓	1		Reautorització del tractament
▶	P1E156217518	PLAVIX 75MG 28 COMPRIMIDOS RECUBIERTOS CON PELICULA P1E156217518	1 UNITATS cada 24 HORES	SEGONS EVOLUCIÓ	LLARGA DURADA	21/01/2015	21/01/2016	■	1		
▶	P1E156217898	PARACETAMOL TEVA 650MG 40 COMPRIMIDOS EFG P1E156217898	1 UNITATS cada 24 HORES	40	CURTA DURADA	21/01/2015	02/03/2015	✓			
▶	P1E160638389	PARACETAMOL TEVA 650MG 40 COMPRIMIDOS EFG P1E160638389	1 UNITATS cada 24 HORES	40	CURTA DURADA	23/02/2015	04/04/2015	✓			
▶	P0E132404920	PARACETAMOL MYLAN 650MG 40 COMPRIMIDOS EFG P0E132404920	1 UNITATS cada 8 HORES	20	CURTA DURADA	11/06/2014	01/07/2014	✓			
▶	P1E158327724	PARACETAMOL APOTEX 1G 40 COMPRIMIDOS EFG P1E158327724	1 COMPRIMIT cada 8 HORES	28	CURTA DURADA	05/02/2015	05/03/2015	✓			Pauta/Dosi inadequada
▶	P1E085099206	PANTOPRAZOL APOTEX 40MG 28 COMPRIM GASTRORRESISTENTES BLISTER EFG P1E085099206	1 UNITATS cada 24 HORES	SEGONS EVOLUCIÓ	LLARGA DURADA	26/02/2013	26/02/2014	■			
▶	P1E119703091	PANTOPRAZOL APOTEX 40MG 28 COMPRIM GASTRORRESISTENTES BLISTER EFG P1E119703091	1 UNITATS cada 24 HORES	SEGONS EVOLUCIÓ	LLARGA DURADA	18/02/2014	18/02/2015	✓			Reautorització del tractament
▶	P1E156217507	PANTOPRAZOL APOTEX 40MG 28 COMPRIM GASTRORRESISTENTES BLISTER EFG P1E156217507	1 UNITATS cada 24 HORES	SEGONS EVOLUCIÓ	LLARGA DURADA	21/01/2015	21/01/2016	■			
▶	P1E085099458	OMACOR 1000MG 100 CAPSULAS BLANDAS P1E085099458	1 UNITATS cada 8 HORES	SEGONS EVOLUCIÓ	LLARGA DURADA	26/02/2013	26/02/2014	■			
▶	P1E119703090	OMACOR 1000MG 100 CAPSULAS BLANDAS P1E119703090	1 UNITATS cada 8 HORES	SEGONS EVOLUCIÓ	LLARGA DURADA	18/02/2014	18/02/2015	✓		E782 - Hiperlipidèmia mixta	Reautorització del tractament

▶	P1E156217505	OMACOR 1000MG 100 CAPSULAS BLANDAS P1E156217505	1 UNITATS cada 8 HORES	SEGONS EVOLUCIÓ	LLARGA DURADA		21/01/2015	21/01/2016			E782 - Hiperlipidèmia mixta	
▶	P1E085099209	NITRODERM MATRIX 10MG 30 PARCHES TRANSDERMICOS P1E085099209	1 UNITATS cada 24 HORES	SEGONS EVOLUCIÓ	LLARGA DURADA		26/02/2013	26/02/2014				
▶	P1E119703087	NITRODERM MATRIX 10MG 30 PARCHES TRANSDERMICOS P1E119703087	1 UNITATS cada 24 HORES	SEGONS EVOLUCIÓ	LLARGA DURADA		18/02/2014	18/02/2015				
▶	P0E153923341	LEVOFLOXACINO NORMON 500MG 7 COMPRIMIDOS RECUBIERTOS PELICULA EFG, P0E153923341	1 UNITATS cada 24 HORES	7	CURTA DURADA		02/01/2015	09/01/2015				
▶	P1E119702856	GLICLAZIDA TEVA 30MG 60 COMPRIMIDOS DE LIBERACION MODIFICADA EFG P1E119702856	1 UNITATS cada 24 HORES	SEGONS EVOLUCIÓ	LLARGA DURADA		18/02/2014	18/02/2015				Reautorització del tractament
▶	P1E119703079	GLICLAZIDA TEVA 30MG 60 COMPRIMIDOS DE LIBERACION MODIFICADA EFG P1E119703079	1 UNITATS cada 24 HORES	SEGONS EVOLUCIÓ	LLARGA DURADA		18/02/2014	18/02/2015				Reautorització del tractament
▶	P1E156217496	GLICLAZIDA TEVA 30MG 60 COMPRIMIDOS DE LIBERACION MODIFICADA EFG P1E156217496	1 UNITATS cada 24 HORES	SEGONS EVOLUCIÓ	LLARGA DURADA		21/01/2015	21/01/2016				
▶	P1E085099196	GLICLAZIDA ACTAVIS 30MG 60 COMPRIMIDOS DE LIBERACION MODIFICADA EFG P1E085099196	1 UNITATS cada 24 HORES	SEGONS EVOLUCIÓ	LLARGA DURADA		26/02/2013	26/02/2014				
▶	P1E162815304	FUROSEMIDA CINFA 40MG 30 COMPRIMIDOS EFG P1E162815304	1 COMPRIMIT cada 24 HORES	28	CURTA DURADA		11/03/2015	08/04/2015		1		
▶	P1E085099190	EZETROL 10MG 28 COMPRIMIDOS P1E085099190	1 UNITATS cada 24 HORES	SEGONS EVOLUCIÓ	LLARGA DURADA		26/02/2013	26/02/2014				
▶	P1E119703084	EZETROL 10MG 28 COMPRIMIDOS P1E119703084	1 UNITATS cada 24 HORES	SEGONS EVOLUCIÓ	LLARGA DURADA		18/02/2014	18/02/2015				Reautorització del tractament
▶	P1E156217502	EZETROL 10MG 28 COMPRIMIDOS P1E156217502	1 UNITATS cada 24 HORES	SEGONS EVOLUCIÓ	LLARGA DURADA		21/01/2015	21/01/2016				Tractament no necessari
▶	P1E085099192	ESCITALOPRAM STADA 10MG 28 COMPRIMIDOS RECUBIERTOS PELICULA EFG P1E085099192	1 UNITATS cada 24 HORES	SEGONS EVOLUCIÓ	LLARGA DURADA		26/02/2013	26/02/2014				
▶	P1E119703082	ESCITALOPRAM STADA 10MG 28 COMPRIMIDOS RECUBIERTOS PELICULA EFG P1E119703082	1 UNITATS cada 24 HORES	SEGONS EVOLUCIÓ	LLARGA DURADA		18/02/2014	18/02/2015				Reautorització del tractament

▶	P1E119703082	ESCITALOPRAM STADA 10MG 28 COMPRIMIDOS RECUBIERTOS PELICULA EFG P1E119703082	1 UNITATS cada 24 HORES	SEGONS EVOLUCIÓ	LLARGA DURADA		18/02/2014	18/02/2015	✓				Reautorització del tractament
▶	P1E156217500	ESCITALOPRAM STADA 10MG 28 COMPRIMIDOS RECUBIERTOS PELICULA EFG P1E156217500	1 UNITATS cada 24 HORES	SEGONS EVOLUCIÓ	LLARGA DURADA		21/01/2015	21/01/2016	■				
▶	P1E096669194	ENALAPRIL CINFA 10MG 56 COMPRIMIDOS P1E096669194	2 UNITATS cada 24 HORES	SEGONS EVOLUCIÓ	LLARGA DURADA		28/06/2013	28/06/2014		1	1		
▶	P1E119703076	ENALAPRIL BELMAC 10MG 56 COMPRIMIDOS P1E119703076	3 UNITATS cada 24 HORES	SEGONS EVOLUCIÓ	LLARGA DURADA		18/02/2014	18/02/2015	✓	1	2		Reautorització del tractament
▶	P1E156217492	ENALAPRIL BELMAC 10MG 56 COMPRIMIDOS P1E156217492	3 UNITATS cada 24 HORES	SEGONS EVOLUCIÓ	LLARGA DURADA		21/01/2015	21/01/2016	🔒	1	2		Existeix alternativa més cost/efectiva
▶	P1E085099189	EMCONCOR 10MG 60 COMPRIMIDOS RECUBIERTOS P1E085099189	1 UNITATS cada 24 HORES	SEGONS EVOLUCIÓ	LLARGA DURADA		26/02/2013	26/02/2014	■				
▶	P1E119703080	EMCONCOR 10MG 60 COMPRIMIDOS RECUBIERTOS P1E119703080	1 UNITATS cada 24 HORES	SEGONS EVOLUCIÓ	LLARGA DURADA		18/02/2014	18/02/2015	✓				Reautorització del tractament
▶	P1E156217499	EMCONCOR 10MG 60 COMPRIMIDOS RECUBIERTOS P1E156217499	1 UNITATS cada 24 HORES	SEGONS EVOLUCIÓ	LLARGA DURADA		21/01/2015	21/01/2016	🔒				Pauta/Dosi inadequada
▶	P0E153923448	CAMARA INHALACION VOLUMATIC P0E153923448	1 UNITATS cada 3 MESOS	1	CURTA DURADA		02/01/2015	03/01/2015	✓				
▶	P1E165217013	BISOPROLOL TEVA 2,5MG 28 COMPRIMIDOS EFG P1E165217013	1 UNITATS cada 24 HORES	28	CURTA DURADA		30/03/2015	27/04/2015	✓	1			Pauta/Dosi inadequada
▶	P1E165217088	BISOPROLOL TEVA 2,5MG 28 COMPRIMIDOS EFG P1E165217088	1 UNITATS cada 24 HORES	SEGONS EVOLUCIÓ	LLARGA DURADA		30/03/2015	29/03/2016	🔒	1			Pauta/Dosi inadequada
▶	P1E165218113	BISOPROLOL TEVA 2,5MG 28 COMPRIMIDOS EFG P1E165218113	2 UNITATS cada 24 HORES	SEGONS EVOLUCIÓ	LLARGA DURADA		30/03/2015	29/03/2016	■	1	1		
▶	P1E162815651	BISOPROLOL COR MYLAN 2,5MG 28 COMPRIMIDOS RECUBIERTOS PELICULA EFG P1E162815651	1 COMPRIMIT cada 24 HORES	28	CURTA DURADA		11/03/2015	08/04/2015	✓	1			
▶	P1E158131109	ATORVASTATINA KERN PHARMA 80MG 28 COMPRIMIDOS RECUBIERT PELIC EFG P1E158131109	1 COMPRIMIT cada 24 HORES	28	CURTA DURADA		04/02/2015	04/03/2015	✓		1		Reautorització del tractament
▶	P1E159155682	ATORVASTATINA KERN PHARMA 80MG 28 COMPRIMIDOS RECUBIERT PELIC EFG P1E159155682	1 UNITATS cada 24 HORES	28	CURTA DURADA		11/02/2015	11/03/2015	✓				Pauta/Dosi inadequada
▶	P1E159155782	ATORVASTATINA KERN PHARMA 80MG 28 COMPRIMIDOS RECUBIERT PELIC EFG P1E159155782	1 UNITATS cada 24 HORES	SEGONS EVOLUCIÓ	LLARGA DURADA		11/02/2015	11/02/2016	■				
▶	P1E119703493	ATORVASTATINA CINFA 40MG 28 COMPRIMIDOS RECUBIERTOS PELICULA EFG P1E119703493	1 UNITATS cada 24 HORES	SEGONS EVOLUCIÓ	LLARGA DURADA		18/02/2014	18/02/2015	✓		1		Reautorització del tractament
▶	P1E156217519	ATORVASTATINA CINFA 40MG 28 COMPRIMIDOS RECUBIERTOS PELICULA EFG P1E156217519	1 UNITATS cada 24 HORES	SEGONS EVOLUCIÓ	LLARGA DURADA		21/01/2015	21/01/2016	🔒		1		Pauta/Dosi inadequada
▶	P1E085099197	ATORVASTATINA BEXAL 40MG 28 COMPRIMIDOS RECUBIERTOS PELICULA EFG P1E085099197	1 UNITATS cada 24 HORES	SEGONS EVOLUCIÓ	LLARGA DURADA		26/02/2013	26/02/2014	■				
▶	P1E119703072	ABSORB INC ORINA DIA RECT INCOPACK 80 U P1E119703072	3 UNITATS cada 24 HORES	SEGONS EVOLUCIÓ	LLARGA DURADA		18/02/2014	18/02/2015	✓				Reautorització del tractament
▶	P1E156217484	ABSORB INC ORINA DIA RECT INCOPACK 80 U P1E156217484	3 UNITATS cada 24 HORES	SEGONS EVOLUCIÓ	LLARGA DURADA		21/01/2015	21/01/2016	■				