Hospital Universitari de Girona
Doctor Josep Trueta

# URGÈNCIES NEUROQUIRÚRGIQUES: TRAUMATISME CRANEOENCEFÀLIC GREU

Dra. Marina Castellví
Servei de Neurocirurgia
Hospital Josep Trueta
3 de Març de 2016

# CAS CLÍNIC

- Pacient home de 46anys, AP desconeguts, presenta accident de moto desconeixent-se detalls del mateix, activant-se el SEM a les 21:13hores, no testimonis.

- El SEM el troba en GCS 3 en el lloc de l'accident i amb dificultat respiratòria, pel què procedeixen a intubació orotraqueal i trasllat a Urgències de l'Hospital Josep Trueta com a Codi Politrauma.

- A l'arribada a Urgències a les 23:30h, pacient amb anisocòria D>E què reverteix amb mesures de primer nivell farmacològiques.

- Es realitza BodyTC, només troballes al TC cranial.

- El pacient a la valoració per part de Neurocirurgia a les 23:50h, es troba sedoanalgesiat i amb relaxant muscular, pupil·les mitges reactives, no es detecten corneals, cap altre fet valorable.

# TC CRANIAL

# PREGUNTA 1:

- Quin era l'estat de consciència del pacient segons l'escala de coma de Glasgow referida?

  A) Pacient vigil, conscient i orientat, sense focalitats neurològiques

  B) Pacient somnolent, escassa resposta a estímul verbal, obeeix alguna ordre, emet alguna paraula inconnexa

  C) Pacient obnubilat, resposta a l'estímul dolorós amb localització, algun so incomprensible, no obeeix ordres

  D) Pacient comatós, no obre ulls al dolor, no emet llenguatge, actitud de descerebració al dolor.

  E) Pacient en coma sever, no obre ulls al dolor, no emet llenguatge, no resposta motora

# PREGUNTA 1:

- Quin era l'estat de consciència del pacient segons l'escala de coma de Glasgow referida?

  A) Pacient vigil, conscient i orientat, sense focalitats neurològiques

  B) Pacient somnolent, escassa resposta a estímul verbal, obeeix alguna ordre, emet alguna paraula inconnexa

  C) Pacient obnubilat, resposta a l'estímul dolorós amb localització, algun so incomprensible, no obeeix ordres

  D) Pacient comatós, no obre ulls al dolor, no emet llenguatge, actitud de descerebració al dolor.

  E) Pacient en coma sever, no obre ulls al dolor, no emet llenguatge, no resposta motora

# PREGUNTA 2:

- L'anisocòria revertida:

  A) És un efecte farmacològic de la sedació no rellevant

  B) És signe d'hipòxia cerebral

  C) Podria indicar dany estructural cerebral irreversible tot i resposta a fàrmacs

  D) Podria indicar massa evaquable cerebral traumàtica i és signe de gravetat

  E) C i D són certes

# PREGUNTA 2:

- L'anisocòria revertida:

  A) És un efecte farmacològic de la sedació no rellevant

  B) És signe d'hipòxia cerebral

  C) Podria indicar dany estructural cerebral irreversible tot i resposta a fàrmacs

  D) Podria indicar massa evaquable cerebral traumàtica i és signe de gravetat

  E) C i D són certes

# PREGUNTA 3:

- L'anisocòria ha revertit amb mesures de primer nivell farmacològiques, quin tipus de fàrmac més probablement s'ha administrat?

  A) Morfina

  B) Propofol

  C) Rocuroni

  D) Manitol

  E) Furosemida

# PREGUNTA 3:

- L'anisocòria ha revertit amb mesures de primer nivell farmacològiques, quin tipus de fàrmac més probablement s'ha administrat?
  - A) Morfina
  - B) Propofol
  - C) Rocuroni
  - D) Manitol
  - E) Furosemida

# PREGUNTA 4:

- Sobre les troballes del TC cranial:

  A) És un TC normal

  B) Existeix un hematoma intracerebral dret

  C) Existeix un hematoma subdural dret

  D) Existeix un hematoma epidural dret

  E) Es tracta d'un swelling cerebral hemisfèric dret

# PREGUNTA 4:

- Sobre les troballes del TC cranial:

  A) És un TC normal

  B) Existeix un hematoma intracerebral dret

  C) Existeix un hematoma subdural dret

  D) Existeix un hematoma epidural dret

  E) Es tracta d'un swelling cerebral hemisfèric dret

# PREGUNTA 5:

- A part de l'hematoma, quin signe d'alarma destaca al TC cranial?

  A) Desplaçament de les estructures de la línia mitja

  B) Esborrament de les cisternes basals

  C) Compressió de tronc cerebral

  D) Totes les anteriors són certes

  E) Possible infart cerebral subjacent per esborrament de solcs

# PREGUNTA 5:

- A part de l'hematoma, quin signe d'alarma destaca al TC cranial?

  A) Desplaçament de les estructures de la línia mitja

  B) Esborrament de les cisternes basals

  C) Compressió de tronc cerebral

  D) Totes les anteriors són certes

  E) Possible infart cerebral subjacent per esborrament de solcs

# DECISIÓ TERAPÈUTICA

- Davant les troballes del TC cranial, l'estat clínic del pacient i el GCS inicial, l'actitud a seguir seria:

  A) Pacient sense reflexes cornials, amb lesions irreversibles per TC cranial i GCS 3, per la manca de resposta a les mesures, ingrés a UCI per evolució a probable mort encefàlica i proposar donació

  B) Donat què no s'ha pogut avaluar la resposta motora, retirada de sedoanalgèsia i relaxació i espera de resposta mínim als 20-30minuts per decisió terapèutica

  C) Donada l'edat i resposta pupil·lar, i no podent determinar resta de reflexes per relaxació muscular, craneotomia dreta emergent i evaquació de l'hematoma subdural

  D) Ingrés a UCI prèvia col·locació de sensor de PIC intraparenquimatós frontal dret per control de PIC i mesures mèdiques inicials de la hipertensió intracraneal

  E) B i C serien correctes

# DECISIÓ TERAPÈUTICA

- Davant les troballes del TC cranial, l'estat clínic del pacient i el GCS inicial, l'actitud a seguir seria:

  A) Pacient sense reflexes cornials, amb lesions irreversibles per TC cranial i GCS 3, per la manca de resposta a les mesures, ingrés a UCI per evolució a probable mort encefàlica i proposar donació

  B) Donat què no s'ha pogut avaluar la resposta motora, retirada de sedoanalgèsia i relaxació i espera de resposta mínim als 20-30minuts per decisió terapèutica

  C) Donada l'edat i resposta pupil·lar, i no podent determinar resta de reflexes per relaxació muscular, craneotomia dreta emergent i evaquació de l'hematoma subdural

  D) Ingrés a UCI prèvia col·locació de sensor de PIC intraparenquimatós frontal dret per control de PIC i mesures mèdiques inicials de la hipertensió intracraneal

  E) B i C serien correctes

# TC CRANIAL 24HORES POSTOP

# RESULTATS:

- Sobre el TC cranial postoperatori:

  A) Hi ha una completa evaquació de l'hematoma, complet centratge de la línia mitja i cisternes visibles

  B) Hi ha una completa evaquació de l'hematoma, parcial centratge de la línia mitja i cisternes visibles

  C) Queden restes subdurals i desplaçament de la línia mitja, cal reoperar al pacient

  D) Té indicació de monitorització de PIC i esperar per weaning

  E) B i D són certes

# RESULTATS:

- Sobre el TC cranial postoperatori:

  A) Hi ha una completa evaquació de l'hematoma, complet centratge de la línia mitja i cisternes visibles

  B) Hi ha una completa evaquació de l'hematoma, parcial centratge de la línia mitja i cisternes visibles

  C) Queden restes subdurals i desplaçament de la línia mitja, cal reoperar al pacient

  D) Té indicació de monitorització de PIC i esperar per weaning

  E) B i D són certes

Hospital Universitari de Girona
Doctor Josep Trueta

# REVISIÓ DEL TCE GREU

## MANEIG A URGÈNCIES

# TCE GREU: GENERALITATS

- Avaluació inicial: DINTRE D'UN CÒDIG POLITRAUMA
- ESCALA DE COMA DE GLASGOW
- ALTERACIONS PUPIL·LARS

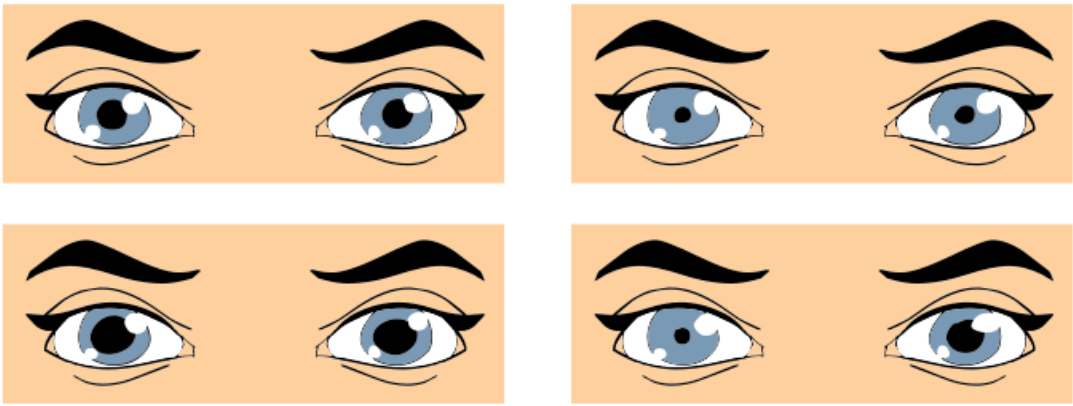

**Tabla 1. Escala de Glasgow**

| Apertura ocular | | Respuesta motora | | Respuesta verbal | |
|---|---|---|---|---|---|
| Espontánea | 4 | Espontánea, normal | 6 | Orientada | 5 |
| A la voz | 3 | Localiza al tacto | 5 | Confusa | 4 |
| Al dolor | 2 | Localiza al dolor | 4 | Palabras inapropiadas | 3 |
| Ninguna | 1 | Decorticación | 3 | Sonidos incomprensibles | 2 |
| | | Descerebración | 2 | Ninguna | 1 |
| | | Ninguna | 1 | | |

# TCE GREU: TROBALLES RADIOLÒGIQUES

- TC cranial és l'estàndard pel diagnòstic de lesions traumàtiques cranials

- Classificació de Marshall:

| Lesión | Características |
|---|---|
| Difusa I | Sin afectación craneal visible |
| Difusa II | Cisternas presentes y línea media centrada o desviada ≤ 5 mm<br>Si hay lesiones hiperdensas o mixtas serán menores de 25 ml<br>Puede haber cuerpos extraños o fragmentos óseos |
| Difusa III (tumefacción) | Cisternas comprimidas o ausentes, con línea media centrada desplazada ≤ 5 mm<br>Si hay lesiones hiperdensas o mixtas serán menores de 25 ml |
| Difusa IV | Desplazamiento de la línea media > 5 mm, sin lesiones focales hiperdensas mayores de 25 ml |
| Focal evacuada | Cualquier lesión evacuada quirúrgicamente |
| Focal no evacuada | Lesión hiperdensa mayor de 25 ml no evacuada |

# LESIÓ AXONAL DIFUSA (LAD)

- Fenòmens cinètics durant el TCE d'acceleració-desacceleració
- Disrupció axonal, possible TC crani normal o mínimes troballes hemorràgiques
- Mal pronòstic funcional segons la gravetat de l'afectació
- Confirmació clínica i amb RM en fase subaguda

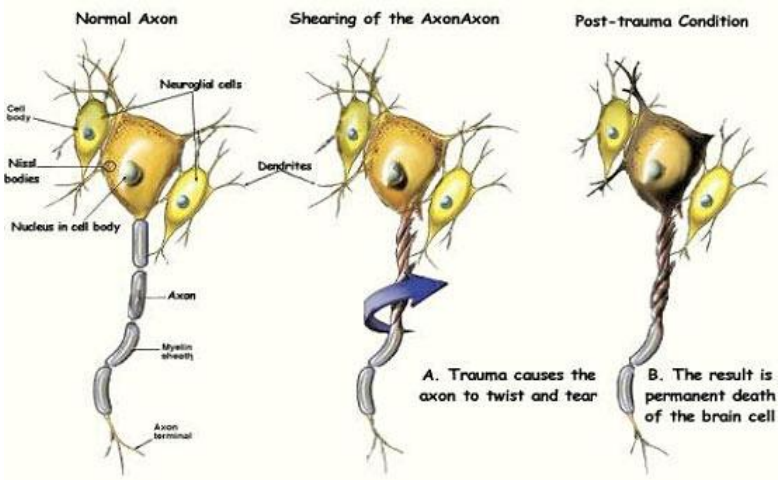

# LAD: RADIOLOGIA

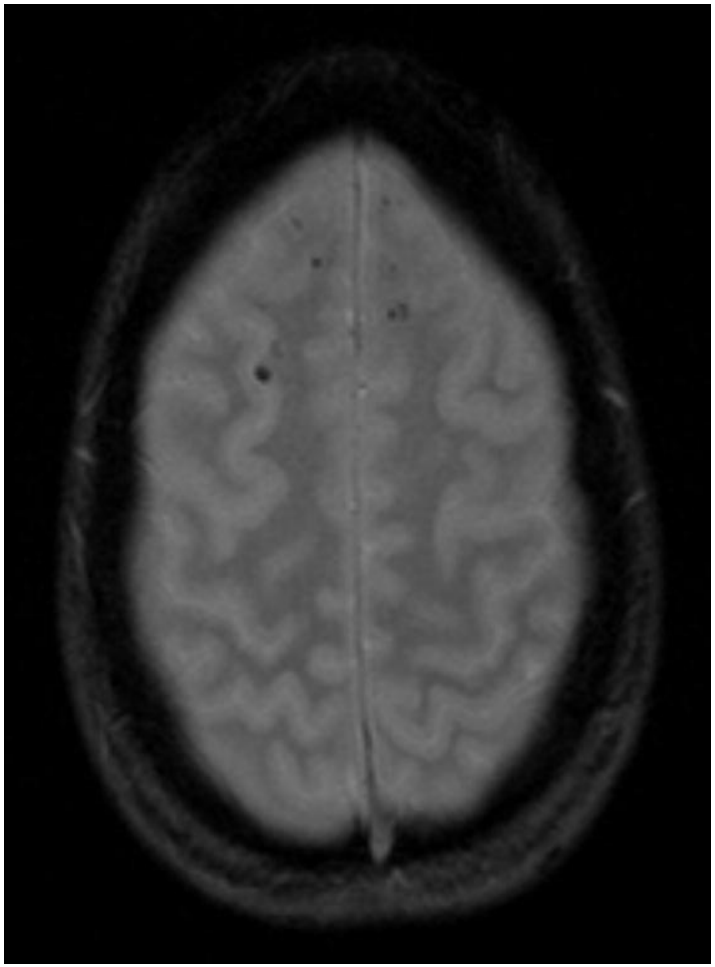

# HEMATOMES POSTTRAUMÀTICS

**EPIDURAL**

**SUBDURAL**

# HEMORRÀGIA INTRACEREBRAL

**CONTUSIONS CEREBRALS**

**HEMORRÀGIA SUBARACNOÏDAL**

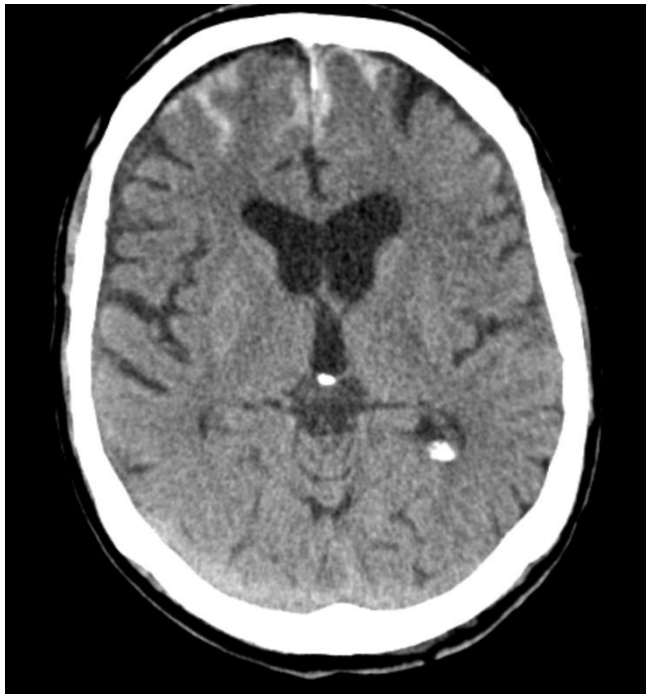

# TCE GREU: EVIDÈNCIA

- El maneig del TCE greu es basa en les guies de consens de la Brain Trauma Foundation (última actualització 2007)
- No hi ha evidència grau I per fets ètics, es basen en recomanacions segons evidències grau II i III
- Guies intrahospitalàries

Brain Trauma FOUNDATION

# MESURES GENERALS

- HEMODINÀMIA: La pressió arterial s'ha de monitoritzar i la hipotensió definida com TAS<90mmHg s'ha d'evitar.

- OXIGENACIÓ:
  - Pacients intubats o a intubar per protegir via aèria.
  - S'ha de monitoritzar la oxigenació i la hipòxia (Pa O2<60 mmHg o Sat O2<90%) s'ha d'evitar.

- PROFILAXI TVP: Botes de compressió pneumàtica (NO A URGÈNCIES). Evitar la heparina de baix pes molecular segons risc de sagnat.

- NUTRICIÓ: S'ha d'assolir tot el requeriment calòric nutricional a partir del dia 7 del TCE.

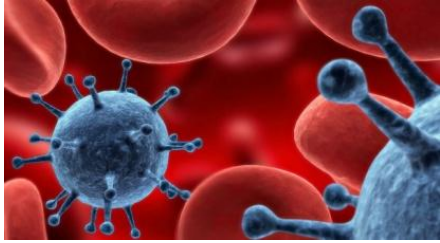

# MESURES GENERALS (II)

- Prevenció de les infeccions:
  - Es recomana antibiòtic preintubatori per reduir el risc de pneumònia, però no modifica el temps d'ingrés hospitalari ni la mortalitat.
  - La traqueostomia precoç s'ha de realitzar per a reduir el número de dies en ventilació mecànica, però no redueix la ratio de mortalitat ni de pneumònia nosocomial.
  - El recanvi de rutina del drenatge ventricular extern o l'ús profilàctic d'antibiòtic en la implantació de dit drenatge no es recomana per reduir el risc d'infecció.
  - En pacients sel·leccionats es pot extubar precoçment sense incrementar el risc de pneumònia.

# MESURES ESPECÍFIQUES

- HIPERVENTILACIÓ:
  - -No està indicada profilàcticament (PaO2<25mmHg).
  - -Es pot utilitzar com a mesura transitòria per reduir la PIC.
  - -Evitar-la les primeres 24hores quan el FSC està disminuït de forma crítica. Si s'utilitza, s'hauria de mesurar oxigenació cerebral de forma invasiva
- OXIGENACIÓ CEREBRAL: Llindars per tractament són Saturacions a Bulb de la Jugular inferiors a 50%, i PtiO2 inferior a 15mmHg.
- Hipotèrmia profilàctica: No hi ha diferències en mortalitat amb la normotèrmia, en desús.
- PPC:
  - S'ha d'evitar actituds agressives per mantenir amb fluids i vasopressors PPCs superiors a 70mmHg per risc de SDRA.
  - S'han d'evitar també PPCs inferiors a 50mmHg.
  - El rang entre 50 i 70 és l'ideal, pacients amb l'autorregulació cerebral no alterada poden tolerar PPCs més altes.

# TRACTAMENT FARMACOLÒGIC

- CORTICOIDS: ÚNICA EVIDENCIA GRAU I
  - No han demostrat cap efecte en reducció de la PIC ni redueixen la mortalitat i estan contraindicats.
  - Les dosis altes de metilprednisolona incrementen la mortalitat en pacients amb TCE sever-moderat.

- ANTIEPILÈPTICS:
  - No es recomana l'ús profilàctic de la fenitoïna ni el valproat per evitar els convulsions tardanes.
  - Es recomanen FAEs per reduir la incidència de les convulsions precoces en els primers 7 dies postTCE, per bé què aquestes no impliquen pitjor pronòstic a llarg termini.

# TRACTAMENT FARMACOLÒGIC (II)

- DROGES ANESTÈSSIQUES:
  - L'ús de barbitúrics de forma sistemàtica fins a induir coma no està recomanat.
  - L'ús d'altes dosis de barbitúrics està recomanat per controlar la HTIC refractària a màxim tractament mèdic i tot tractament quirúrgic esgotat, sempre partint de l'estabilitat hemodinàmica.
  - Es recomana el propofol per control de la PIC però no millora la mortalitat ni el pronòstic als 6mesos. En altes dosis pot incrementar significativament la morbilitat.

# TERÀPIA HIPEROSMOLAR: MANITOL

- MECANISMES D'ACCIÓ EN LA HTIC:

  1/ HEMORREOLÒGIC INMEDIAT (POCS MIN):

  -Expansor inmediat al plasma.

  -Reducció de l'hematòcrit.

  -Increment de la deformabilitat dels eritròcits reduint la viscositat sanguínia i incrementant el fluxe sanguini cerebral i la oxigenació.

  2/EFECTE OSMÒTIC (15-20MIN):

  -S'estableix quan ja s'ha generat els gradients osmòtics entre plasma i cèl·lules.

  -De 90min a 6hores.

  -Els pacients amb hipotensió, sepsis, medicació nefrotòxica o malaltia renal pre-existent  ténen un risc incrementat de fallida renal amb la terapia hiperosmolar.

# INDICACIONS DEL MANITOL

- És eficaç per tractar la HTIC a dosis d'entre 0'25 a 1g/kg corporal, evitant la hipotensió.

- Restringir l'ús del manitol abans de la monitorització de la PIC només a pacients amb signes d'herniació transtentorial o deterior neurològic progressiu no atribuïble a causes extracranials.

- EFECTES ADVERSOS:Efecte rebot de l'edema no demostrat en TCE en humans, sí demostrat en edema no traumàtic.

# TERÀPIA HIPEROSMOLAR: SÈRUM SALÍ HIPERTÒNIC

- MECANISME D'ACCIÓ:
  - Mobilització osmòtica de l'aigua a través de la BHE INTACTA què redueix la quantitat d'H2O cerebral.
  - Efectes en la microcirculació:
    - Redueix l'adherència dels leucòcits en el cervell traumatitzat.
    - Deshidrata les cèl·lules endotelials i els eritròcits incrementant el diàmetre dels vasos i la deformabilitat dels eritròcits ----- Expansió del volum plasmàtic i milloria del fluxe sanguini.

# TERÀPIA HIPEROSMOLAR: SÈRUM SALÍ HIPERTÒNIC (II)

- EFECTES ADVERSOS:
  - Risc de mielinolisi central pontina en pacients amb hiponatrèmia crònica prèvia. No s'ha demostrat en pacients amb normonatrèmia i dosis estàndard de SHH per control de PIC.
  - En nens si no ténen hipovolemia toleren bé la hipernatrèmia i hiperosmolaritat del SSH, si ténen hipovolèmia vigilar doncs pot provocar una fallida renal aguda.
  - En pacients cardiòpates o pneumòpates pot provocar edema agut de pulmó.

# INDICACIONS DEL SSH

- PERFUSSIÓ CONTÍNUA VS BOLUS:
  - En adults no s'ha demostrat què la perfussió contínua de terapia hiperosmolar millori pronòstic, supervivència ni millor control de PICs, no s'utilitza.
  - En TCE pediàtric sí s'ha reportat certa milloria en perfussió contínua de SSH al 3%.

- L'ÚS ESTÀNDARD ÉS EN BOLUS. S'ha vist en varis estudis què el SSH en bolus és superior al Manitol en el control de la PIC, durant més temps, fins i tot quan no hi ha hagut resposta amb Manitol, i no té efecte rebot. Per tant en adults SSH pot ser un adjuvant ó alternativa al Manitol per control de les PICs.

- Encara no hi ha prou dades per recolzar perfusió contínua vs bolus com a estàndard ni els efectes deleteris de l'ús concomitant del SSH i el manitol.

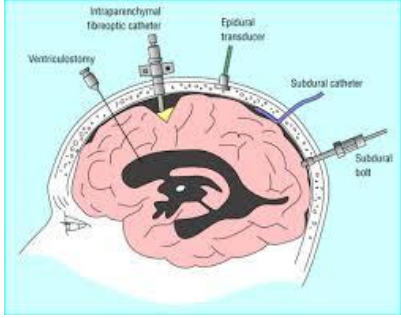


# MONITORITZACIÓ DE LA PIC: INDICACIONS

- S'ha de monitoritzar la PIC en tots aquells pacients viables amb un TCE greu (GCS 3 a 8) i un TC crani anormal.
- Recomanable monitoritzar la PIC en tots aquells pacients amb TCE greu i TC normal què compleixin 2 dels següents criteris a l'ingrés:
  1)Més de 40anys
  2)Alteracions motores uni o bilaterals a l'EF
  3)PAS <90mmHg
- LA MILLOR MONITORITZACIÓ ÉS UN DVE CONNECTAT A UN TRANSDUCTOR EXTERN DE PRESSIÓ. Més costós i no més acurat és DVE amb fibra òptica aplicada. L'intraparenquimatós de fibra òptica també és fiable, però afegeix cost. Altres localitzacions no dónen un registre tant fiable.
- NIVELL DE PIC PER TRACTAR: 20mmHg, s'ha de combinar amb troballes de TC cranial i estat clínic.

# I EL NOSTRE PACIENT?

- El pacient ingressà a UCI i es monitoritzà la PIC.
- Inicialment elevades, no superiors a 25mmHg, control amb manitol
- Weaning lent i progressiu, però al cap de 10dies a planta de Neurocirurgia amb clínica suggestiva de LAD tipus II + hemiparèssia esquerra severa
- Conscient, desorientat i milloria progressiva de la hemiparèssia, alta a Guttmann al mes del TCE
- Primer control a Consultes Externes .... ENCARA PENDENT ...

GRÀCIES